Prawidłowy rytm zatokowy, cykl pracy serca w zapisie EKG, zaburzenia rytmu serca, zaburzenia przewodnictwa.

Lek. Irena Anna Wolińska

Letnia Szkoła EKG 2022 06.07.2022

EKG fizjologiczne

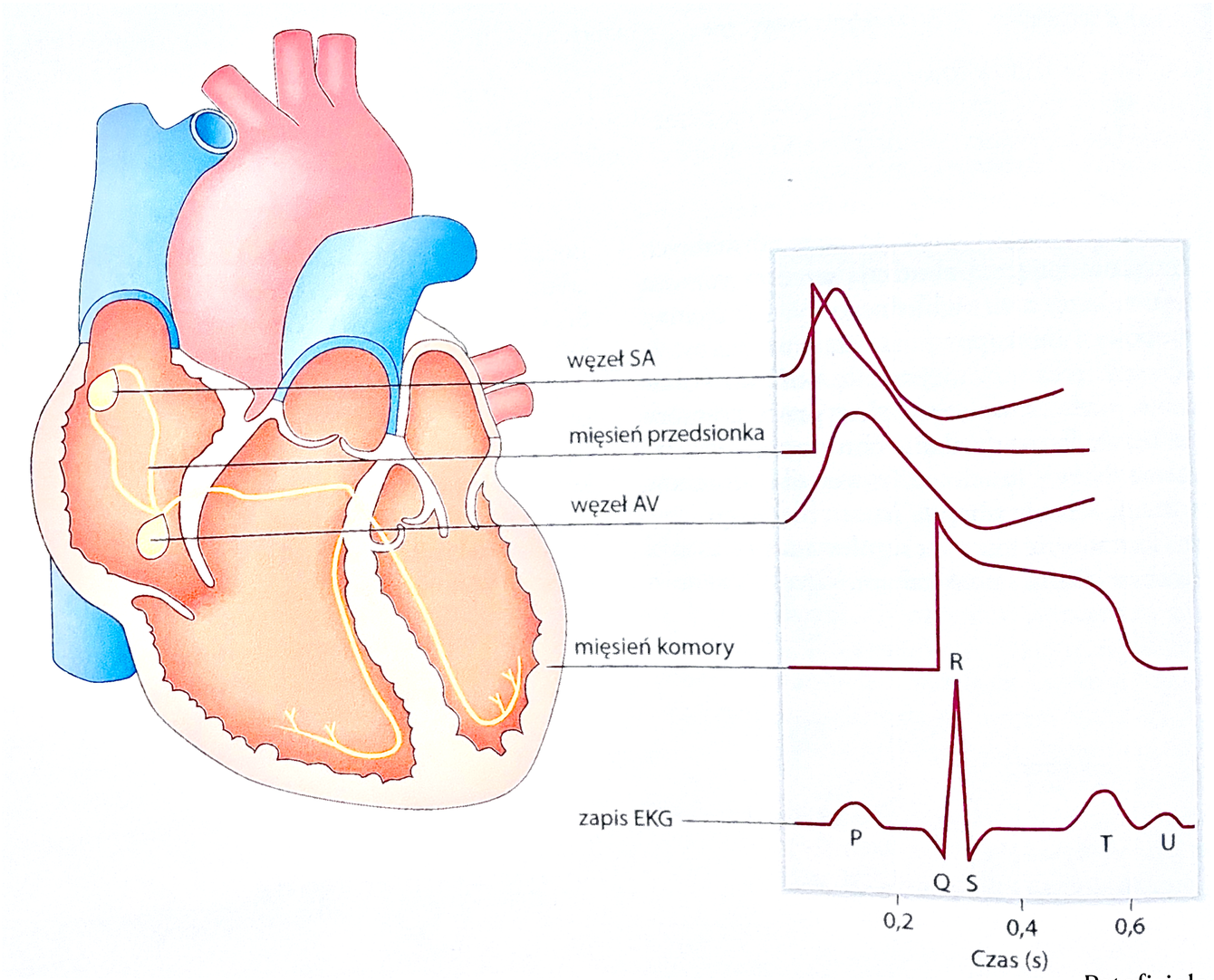

Patofizjologia I. Damjanov

Rejestracja bodźca elektrofizjologicznego

=

Odprowadzenia kończynowe i przedsercowe

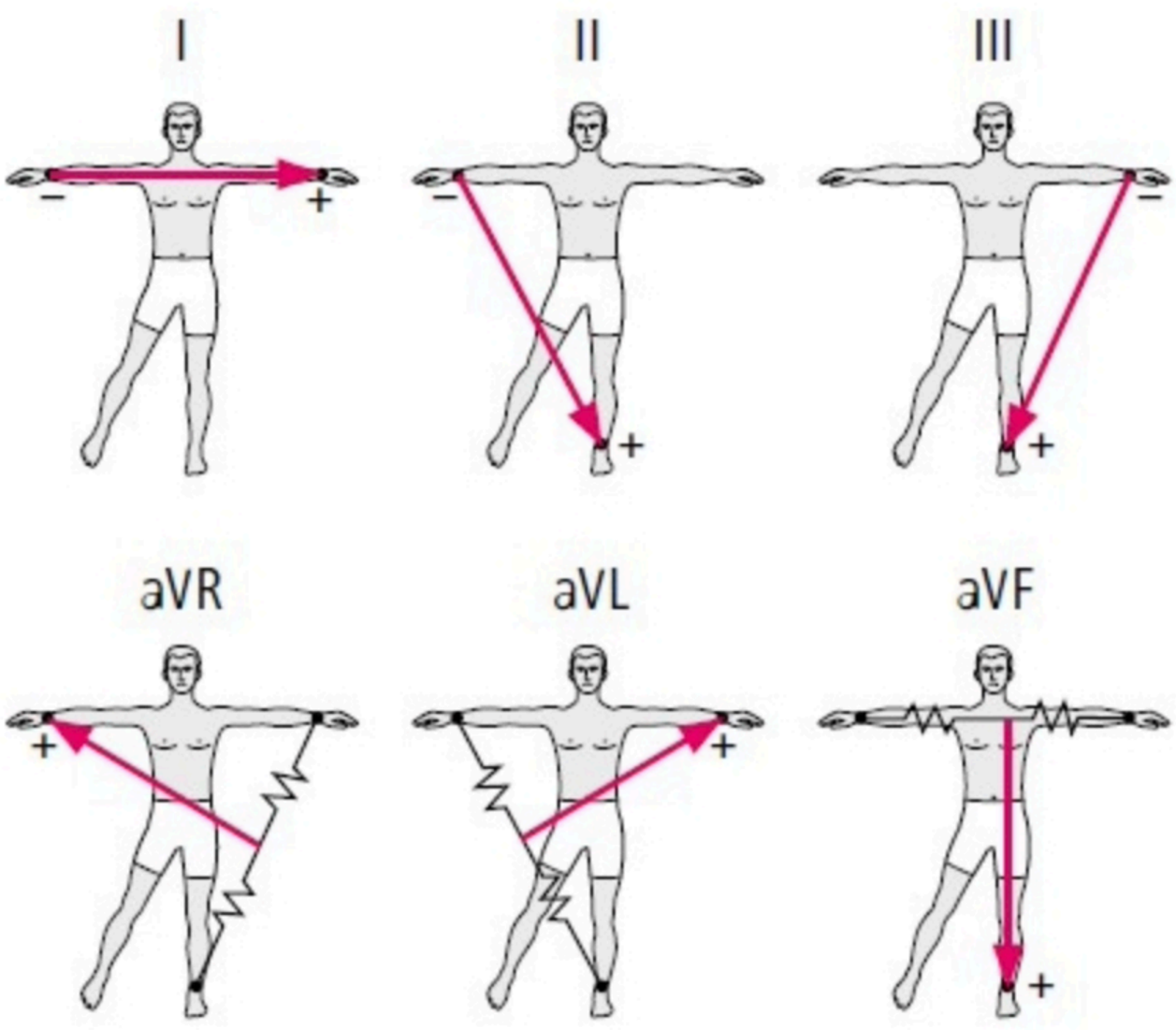

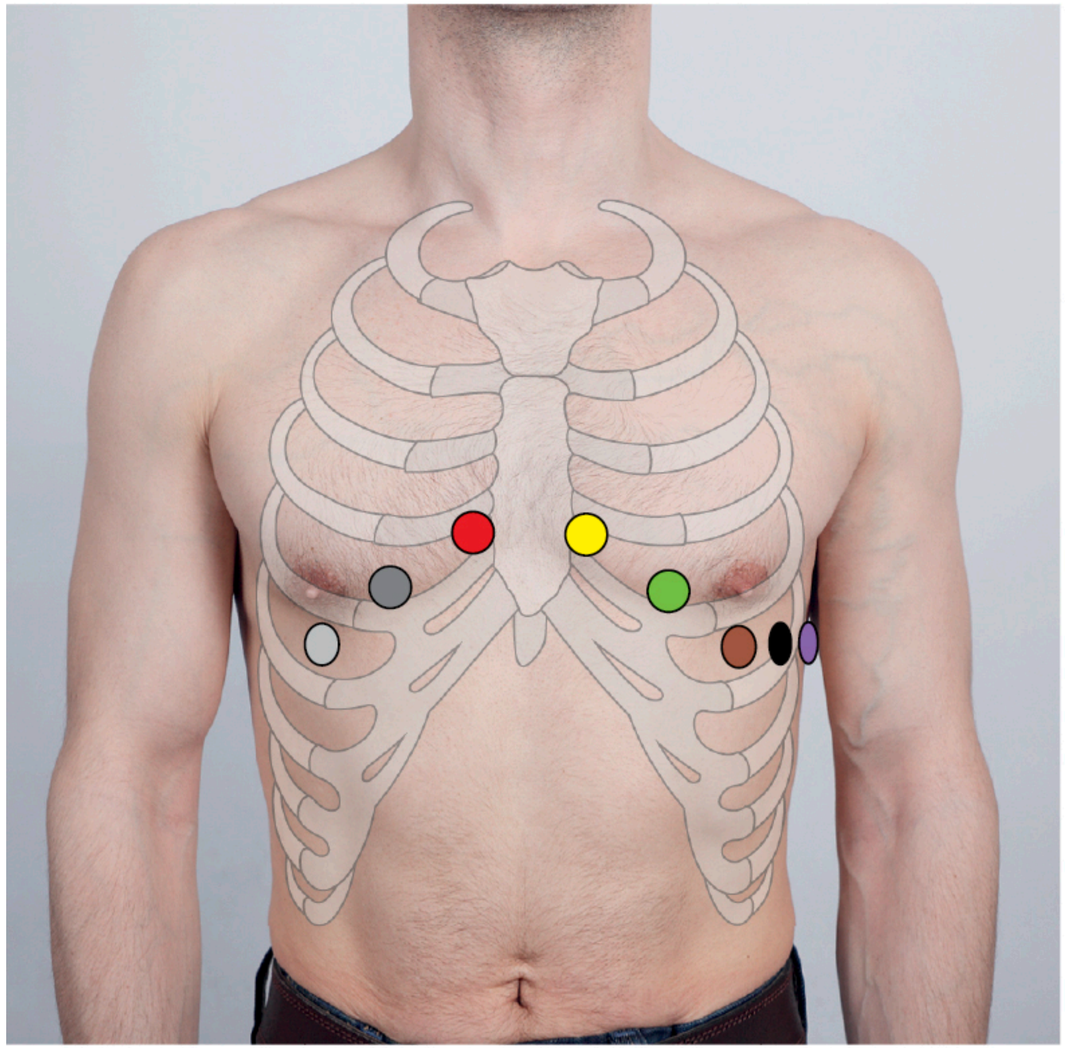

- V_1 – IV międzyżebrze przy prawym brzegu mostka
- V_2 – IV międzyżebrze przy lewym brzegu mostka
- V_3 – między V_2 i V_4
- V_4 – V międzyżebrze w lewej linii środkowo-obojczykowej
- V_5 – na poziomie V_4 w lewej linii pachowej przedniej
- V_6 – na poziomie V_4 w lewej linii pachowej środkowej
- V_{r3} – między V_1 a V_{r4}
- V_{r4} – V międzyżebrze w prawej linii środkowo-obojczykowej

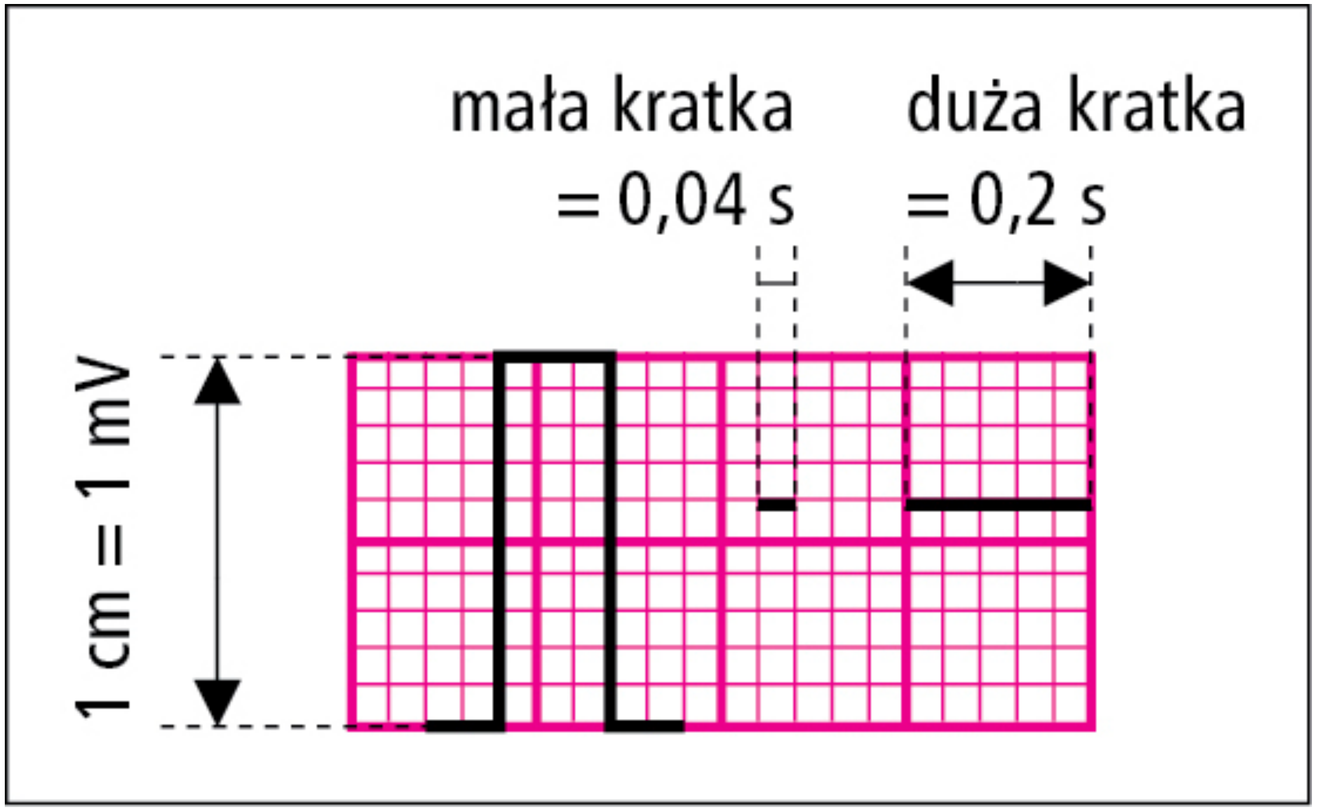
mała kratka
= 0,04 s
duża kratka
= 0,2 s
1 cm = 1 mV

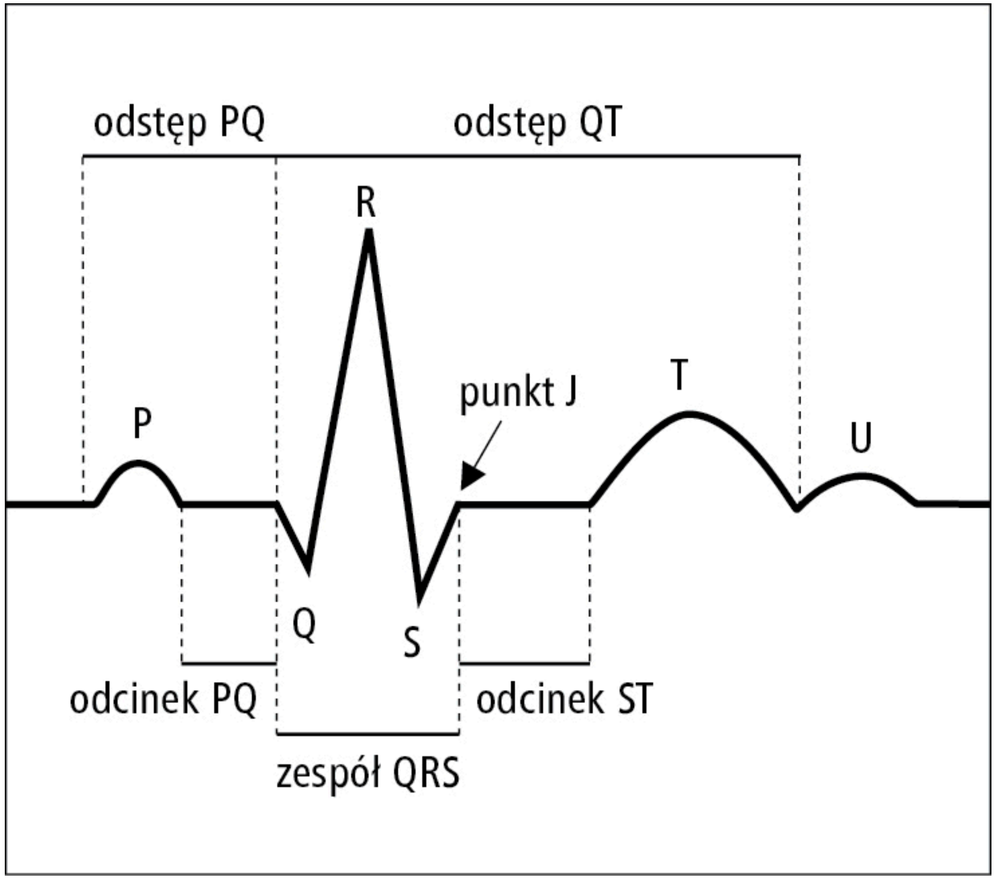
odstęp PQ
odstęp QT
R
punkt J
T
P
U
Q
S
odcinek PQ
odcinek ST
zespół QRS

Opis EKG krok po kroku

- 1. Ocena rytmu serca /częstotliwość, miarowość, pochodzenie/
- 2. Oś serca
- 3. Załamek P
- 4. Odstęp PQ
- 5. Zespół QRS
- 6. Odcinek ST
- 7. Załamek T
- 8. Odstęp QT

Oś serca

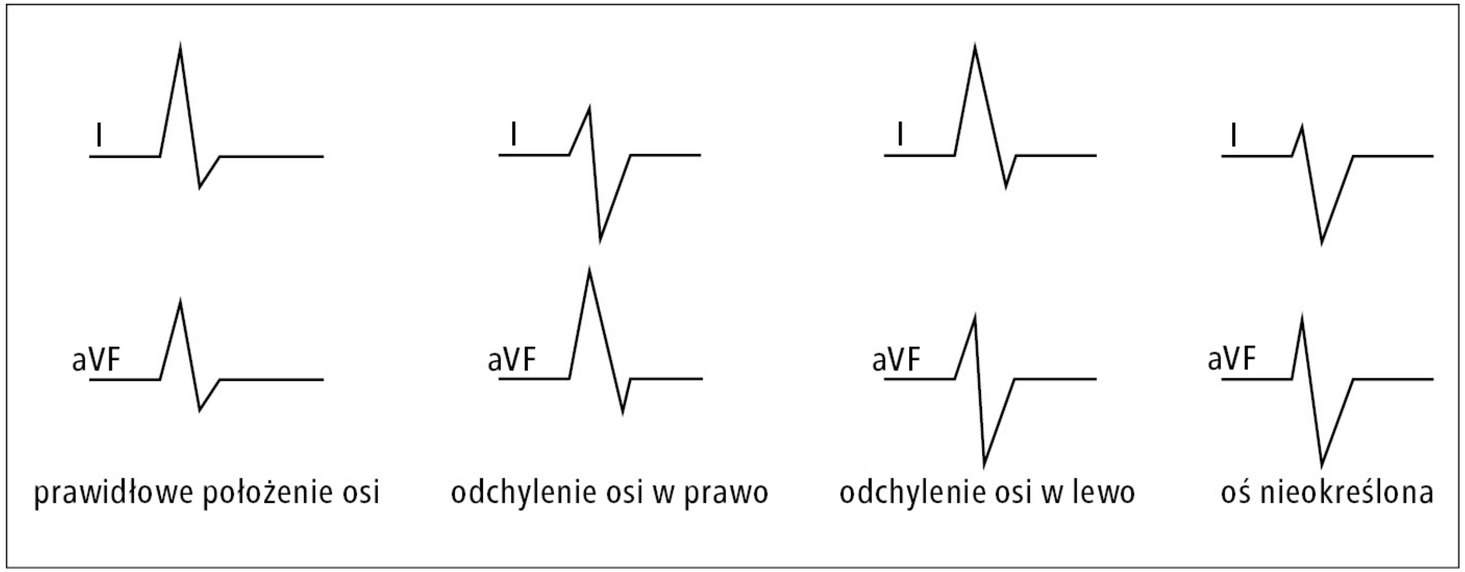
I
aVF
prawidłowe położenie osi
I
aVF
odchylenie osi w prawo
I
aVF
odchylenie osi w lewo
I
aVF
oś nieokreślona

Bibliografia

- Patofizjologia I. Damjanov
- Mp.pl
- Kompendium zasad wykonywania i opisywania elektrokardiogramu spoczynkowego. Kryteria diagnostyczne opisu rytmu, osi elektrycznej serca, woltażu zespołów QRS, zaburzeń automatyzmu i przewodzenia. Stanowisko grupy ekspertów Sekcji Elektrokardiologii Nieinwazyjnej i Telemedycyny Polskiego Towarzystwa Kardiologicznego – prof. Rafał Baranowski, et al. 2016

Ostry zawał serca

dr n. med. Marta Załęska-Kocięcka

Ostre zespoły wieńcowe

- Zawał z uniesieniem odcinka ST
- Zawał bez uniesienia odcinka ST
- Niestabilna dławica piersiowa

Typy zawału

- 1. wynikający z miażdżycowo-zakrzepowej choroby wieńcowej
- 2. wtórny zawał serca przy braku dopasowania podaży i zapotrzebowania np w przebiegu niedokrwistości
- 3. zawał serca powodujący zgon
- 4a. zawał serca związany z przezskórną interwencją wieńcową
- 4b. zawał serca związany z zakrzepicą w stencie
- 4c. zawał serca związany z restenozą w stencie
- 5. zawał serca związany z wszczepieniem pomostów aortalno-wieńcowych

Zawał typu 1

- objawy ostrego niedokrwienia mięśnia sercowego
- nowe niedokrwienne zmiany w elektrokardiogramie
- patologiczne załamki Q w elektrokardiogramie
- nowy ubytek żywotnego mięśnia sercowego lub nowe regionalne zaburzenia czynności skurczowej, których umiejscowienie odpowiada etiologii niedokrwiennej, uwidocznione w badaniach obrazowych
- skrzeplina w tętnicy wieńcowej wykryta podczas koronarografii, włącznie z obrazowaniem wewnątrzwieńcowym, lub podczas badania sekcyjnego

Kardiologia Polska 2018; 76, 10: 1383–1415

Objawy

- dyskomfort w klatce piersiowej, kończynie górnej, żuchwie lub nadbrzuszu, występującego podczas wysiłku lub w spoczynku
- ekwiwalenty objawów niedokrwienia:

- duszność lub męczliwość

- dyskomfort o rozlanym charakterze (ie jest dobrze umiejscowiony ani nie zależy od położenia lub ruchów ciała)

- dolegliwości dotyczące przewodu pokarmowego, układu nerwowego, płuc lub układu kostno-stawowego.

- kołatanie serca

- nagłe zatrzymanie krążenia

- bez objawów

Ewolucja zawału serca

minuty godziny 1-2 dni kolejne dni tygodnie

t

prawidłowy zapis

Uniesienie ST

Uniesienie ST
Redukcja zał. R
Pojawienie się zał. Q

Odwrócenie zał. T
Pogłębienie zał. Q

Normalizacja ST
Odwrócenie zał. T

Przetrwały zał. Q
Normalizacja ST-T

Elektrokardiograficzna prezentacja zawału serca

Ostry zespół wieńcowy **z uniesieniem odcinka ST**= świeży zawał

Ostry zespół wieńcowy **bez uniesienia odcinka ST**=istotne niedokrwienie

Cechy martwicy =zawał o nieokreślonym czasie trwania

Zmiany muszą być obecne w min. 2 sąsiednich odprowadzeniach

Lokalizacja

Ściana przednia (odprowadzenia: V1-V6)

Ściana dolna (odprowadzenia: II, III, aVF) *prawa tętnica wieńcowa; tętnica okalająca lewej tętnicy wieńcowej*

Ściana boczna (odprowadzenia: I, aVL, V6)

Ściana dolno-podstawna (tylna) (odprowadzenia V1-V2)

Prawa komora (odprowadzenia V3R i V4R)

Ostry zespół wieńcowy z uniesieniem odcinka ST= świeży zawał

Za ISTOTNE UNIESIENIE odcinka ST (w punkcie J względem początku zespołu QRS) uważa się:

- Uniesienie ≥ 1.5mm u kobiet; ≥ 2mm u mężczyzn ≥ 40 lat i ≥ 2,5mm u mężczyzna <40 lat w odprowadzeniach V2 i V3
- Uniesienia ≥ 1mm w pozostałych odprowadzeniach lewokomorowe
- Uniesienie ≥0.5mm (osoby<30 lat ≥1mm) w odprowadzeniach V3R i V4R

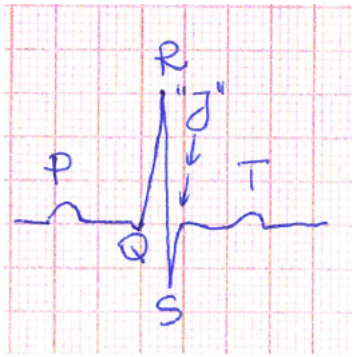

Zmiany muszą być obecne w min. 2 sąsiednich odprowadzeniach

Ostry zespół wieńcowy bez uniesienia odcinka ST=istotne niedokrwienie

Za ISTOTNE OBNIŻENIE odcinka ST uważa się

- Nowe poziome lub skośne w dół obniżenie odcinka ST ≥ 0.5mm

Zmiany muszą być obecne w min. 2 sąsiednich odprowadzeniach

ZMIANY ZAŁAMKA T:

- Ujemne załamki T o amplitudzie min. 1mm w odprowadzeniach z dominującym załamkiem R

(załamek T jest ujemny w aVR; może być ujemny w odpr. V1. Może być ujemny w III, aVL zgodnie z wychyleniem zespołu QRS)

- Wysokie symetryczne załamki T (norma: ≤6mm w odpr. kończynowych; ≤10 mm w odpr. przedsercowych

- Normalizacja wcześniej ujemnych załamków T (wymaga porównania z poprzednim badaniem)

Cechy martwicy =zawał o nieokreślonym czasie trwania

Za PATOLOGICZNE Q uważa się :

Zespół QS lub dowolny załamek Q w odprowadzeniach V2-V3 >20 ms lub zespół QS

Zespół QS lub załamek Q>30 ms o głębokości ≥ 1mm w odprowadzeniach : I, II, aVL aVF, V4-V6

Załamek R>40 ms i odprowadzeniach V1-V2 i R/S>1 z dodatnim załamkiem T przy braku zaburzeń przewodzenia

Zmiany muszą być obecne w min. 2 sąsiednich odprowadzeniach

***zespół QS w odprowadzeniu V1 jest normą
***załamek Q<30 ms i<1/4 amplitudy R w III jest prawidłowy dla osi od -30 do 0st

Zmiany muszą być obecne w min. 2 sąsiednich odprowadzeniach

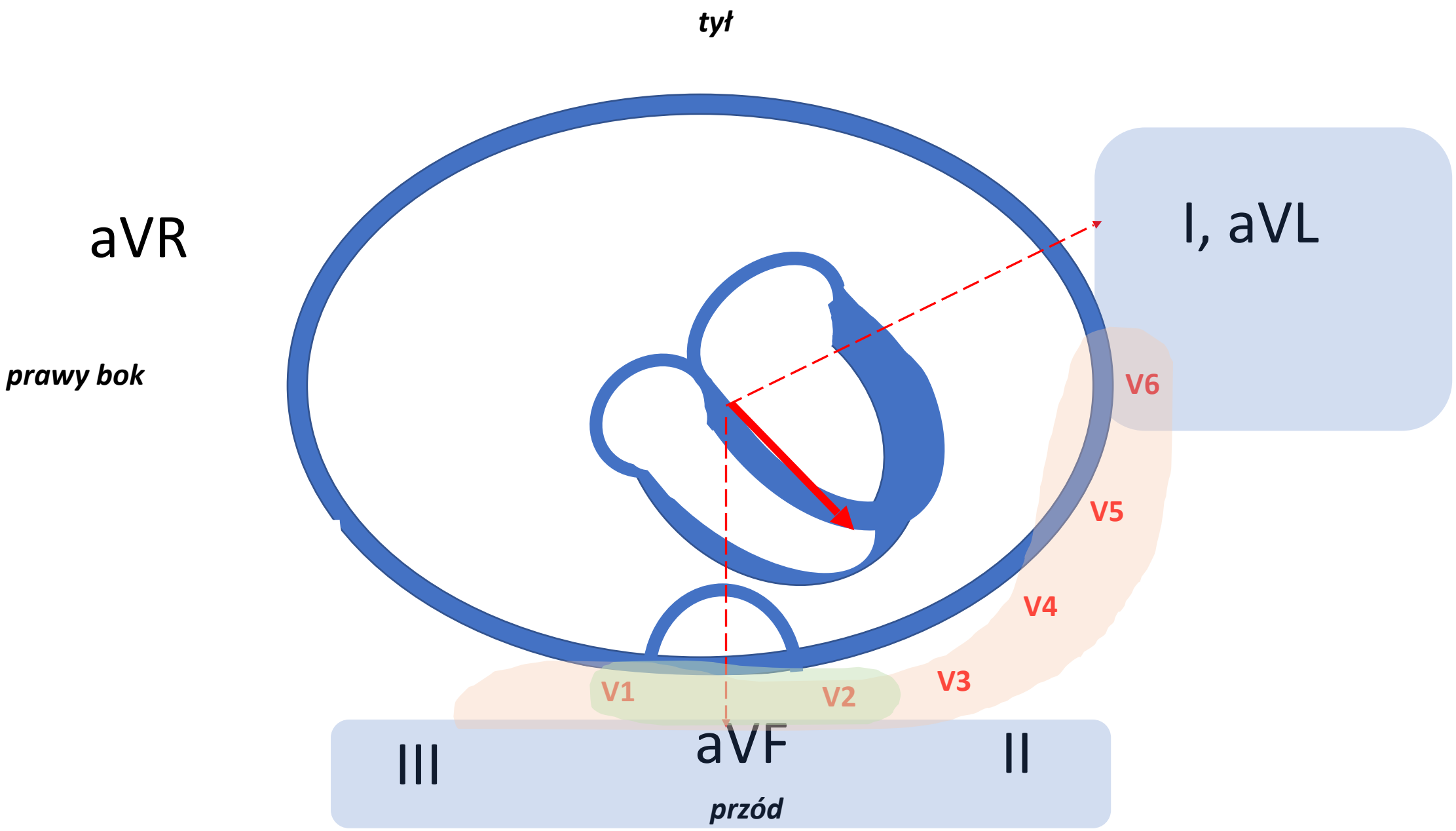

Ostry zespół wieńcowy z uniesieniem odcinka ST= świeży zawał ściany dolnej; przedniej; bocznej

ISTOTNE UNIESIENIE odcinka ST w punkcie J w przynajmniej dwóch sąsiednich odprowadzeniach z grupy

Istotnym uniesieniom mogą towarzyszyć załamki Q

*** obecność ostrego zespołu z uniesieniem odcinka ST znad ściany dolnej

Należy wykonać rejestrację odprowadzeni prawokomorowych V2R-V6R w celu wykluczenie/rozpoznania zawału prawej komory

Ostry zespół wieńcowy bez uniesienia odcinka ST=istotne niedokrwienie ściany dolnej; przedniej; bocznej

- Nowe ISTOTNE (poziome lub skośne w dół) OBNIŻENIE odcinka ST uważa się ≥ 0.5mm w dwóch sąsiednich odprowadzeniach .

Istotnym obniżeniom mogą towarzyszyć załamki Q

- Wysokie symetryczne załamki T (norma: ≤6mm w odpr. kończynowych; ≤10 mm w odpr. przedsercowych
- Normalizacja wcześniej ujemnych załamków T (wymaga porównania z poprzednim badaniem)

Cechy martwicy =zawał o nieokreślonym czasie trwania ściany dolnej; przedniej; bocznej

Obecne PATOLOGICZNE załamki Q>30 ms o głębokości ≥ 1mm w odprowadzeniach : I, II, aVL aVF, V4-V6

lub >20 ms w odprowadzeniach V2-V3 >20 ms

Jeżeli cechy w EKG występują cechy martwicy i są dane kliniczne o przebytym zawale i brak aktualnie klinicznych wykładników niedokrwienia to możemy mówić i **przebytym zawale serca**

Ostry zespół wieńcowy z uniesieniem odcinka ST= świeży zawał ściany dolno-podstawnej (dawniej tylnej)

- Obniżenie punktu J w odprowadzeniu V1-V3 o 5 mm

Kryterium dodatkowe:

- Załamek R> 40 ms i R/S>1 w odprowadzeniu V1 i /lub V2
- Dodatni załamek T w odprowadzeniach V1-V3
- Uniesienie ST w przynajmniej jednym z odprowadzeni I, II, III, aVF, V6.

Jeżeli nie są spełnione kryteria dodatkowe to konieczna jest rejestracja odprowadzeń V7-V9

Cechy martwicy =zawał o nieokreślonym czasie trwania ściany dolno-podstawnej (dawniej tylnej)

- Załamek R> 40 ms i R/S>1 w odprowadzeniu V1 i /lub V2 z towarzyszącym dodatnim załamkiem T

Zawał prawej komory

- Uniesienie ST ≥ 0.5mm w odprowadzeniach V3 i V4.

Ekwiwalent zawału z uniesieniem odcinka ST

- Nowy blok lewej odnogi pęczka Hisa

Prawdopodobne zwężenie pnia lewej tętnicy wieńcowej lub choroby trójnaczyniowej

- Uniesienie ST w aVR i V1
- Obniżenie ST w przynajmniej 6 innych odprowadzeniach

aVR jest przeciwstawne do I, aVL, II, V6, V5

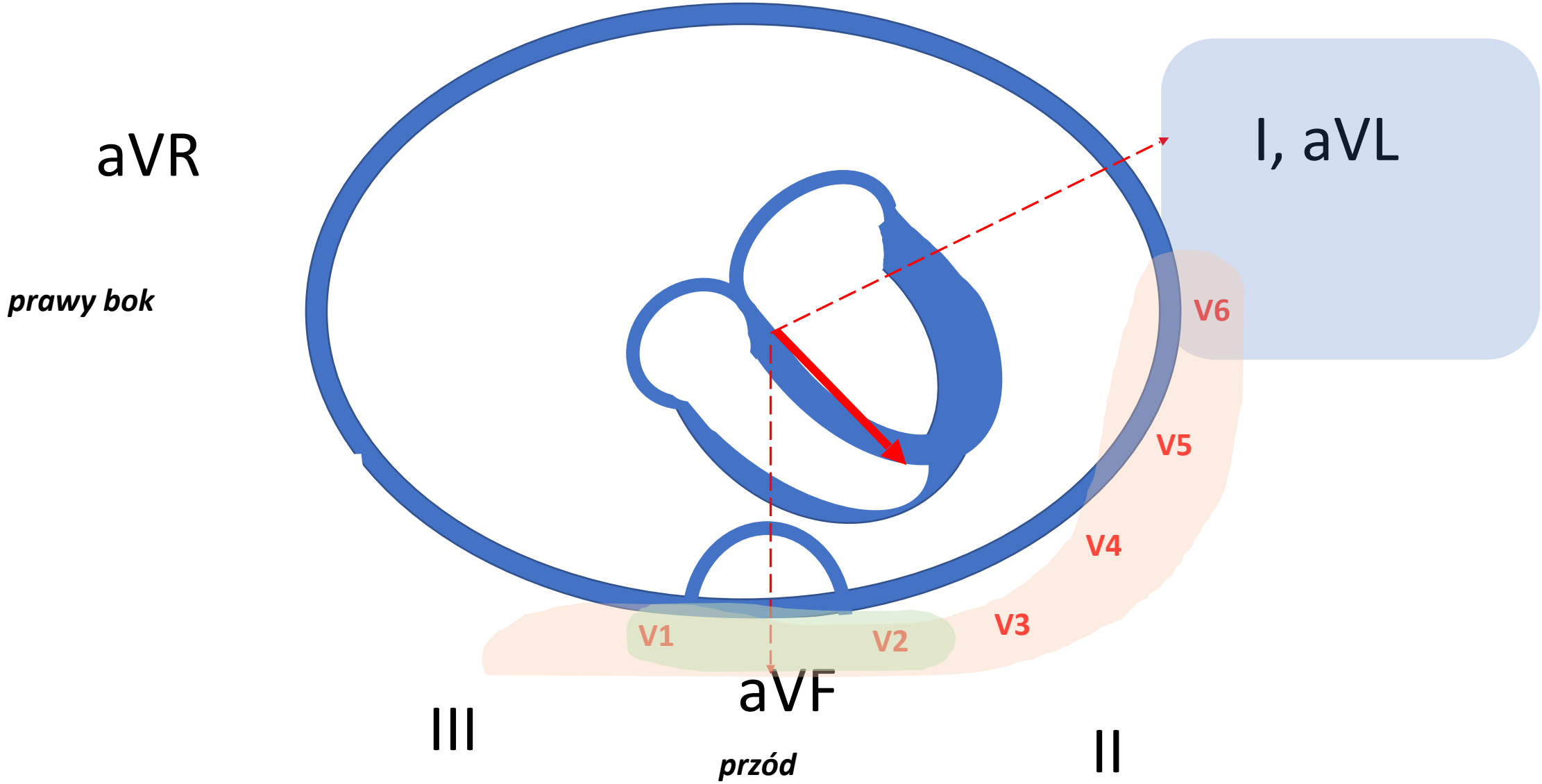

Prawdopodobne zwężenie gałęzi przedniej zstępującej

- Objaw Wellensa

Głębokie ujemne załamki T w odprowadzeniach V2-V3 (rzadziej V1-V6)

Zmiany w EKG mogą pojawić się po ustąpieniu bólu w klatce piersiowej

Podejrzenie ostrego zespołu wieńcowego w bloku lewej odnogi pęczka Hisa

Spełnienie min. jednego z 3 kryteriów w jednym odprowadzeniu:

- Uniesienie ST ≥ 1mm w odprowadzeniach z dodatnim zespołem QRS
- Obniżenie ST ≥ 1mm w odprowadzeniach V1-V3
- uniesienie ≥ 5mm w odprowadzeniach z ujemnymi zespołami QRS

Nie określamy lokalizacji ostrego zespołu wieńcowego

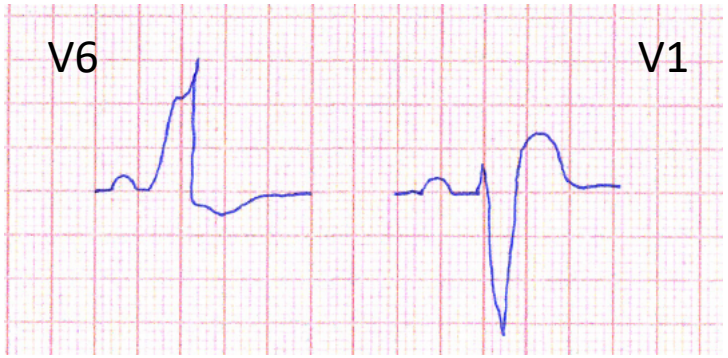
V6
V1

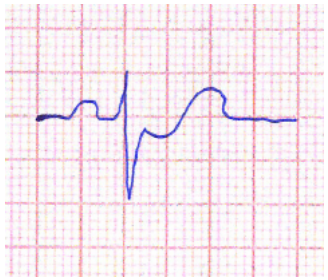

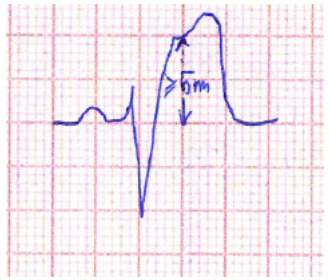
5mm

Podejrzenie martwicy w bloku lewej odnogi pęczka Hisa

- Obecność zespołów QR w przynajmniej jednym odprowadzeniu: I, II, III, aVF, V5, V6
- Objaw Cabrery : zazębienie o czasie trwania ≥40 ms na części wstępującej załamka S w przynajmniej jednym odprowadzeniu: V3-V5
- Objaw Chapmana zazębienie w części wstępującej załamka R w przynajmniej jednym odprowadzeniu: I, aVL, V5, V6
- Regresja załamka R o min 3 mm w odprowadzeniach V3-V5

Nie określamy lokalizacji martwicy

Podejrzenie ostrego zespołu wieńcowego w ewolucjach wystymulowanych

Spełnienie min. jednego z 3 kryteriów w jednym odprowadzeniu:

- Uniesienie ST ≥ 1mm w odprowadzeniach z dodatnim zespołem QRS
- Obniżenie ST ≥ 1mm w odprowadzeniach z ujemnym zespołem QRS
- uniesienie ≥ 5mm w odprowadzeniach z ujemnymi zespołami QRS

Przy obecność poburzeń własnych:
Oceniamy obecność istotnego uniesienia ST

Przy stymulacji prawej komory obniżenia ST/ujemne załamki T często są wynikiem zjawiska pamięci elektrycznej

Podejrzenie martwicy w ewolucjach wystymulowanych

- Obecność zespołów QR (nie QS) w przynajmniej jednym odprowadzeniu: II, III, aVF, V5, V6
- Objaw Cabrery : zazębienie o czasie trwania 40 ms na części wstępującej załamka S w przynajmniej jednym odprowadzeniu: V3-V5
- Objaw Chapmana: zazębienie w części wstępującej załamka R w przynajmniej jednym odprowadzeniu: I, aVL, V5, V6

Nie określamy lokalizacji martwicy

EKG w zaburzeniach elektrolitowych

dr n. med. Marta Załęska-Kocięcka

Hiperkalemia

Stężenie potasu	
5,5-6.5 mmol/L	Wysokie szpiczaste załamki T
6.5-7.5 mmol/l	Spłaszczenie załamka P Wydłużenie PQ Wydłużenie czasu trwania zesp. QRS
>7.5mmo/l	Bradyarytmie: bradykardia zatokowa, bloki przedsinkowo-komorowe, rytmy zastępcze, rytm komorowy; Bloki odnóg Poszerzenie zespołów QRS Asystolia PEA
>9.0 mmo/l	Dodatkowo asystolia, PEA, migotanie komór

Prawidłowe EKG nie wyklucza hiperkalemii

Typowe zmiany w EKG obserwuje się u ok 40% pacjentów z K> 6 mmol/L i 55% pacjentów z K>6.8 mmol/L

Postępowanie

- *i.v.* 30 ml 10% roztworu glukonianu wapnia lub 10 ml 10% roztworu chlorku wapnia
- w celu przesunięcia potasu do komórek 20–40 ml 40% roztworu glukozy + 4–8 j. insuliny krótko działającej (1 j. insuliny na 3 g podanej glukozy)
- W kwasicy dodatkowo podaj 50 ml 8,4% roztworu $NaHCO_3$
- przesunięcie potasu do komórek można uzyskać podając β_2-mimetyk, np.salbutamol w nebulizacji 2,5 mg co 15 min do dawki 10–20 mg

American Journal of Emergency Medicine 52 (2022) 85–91

Contents lists available at ScienceDirect

American Journal of Emergency Medicine

journal homepage: www.elsevier.com/locate/ajem

Dispelling myths and misconceptions about the treatment of acute hyperkalemia☆

Arnav A. Gupta, MD [a,*], Michael Self, MD [a,b], Matthew Mueller, DO, MPH [a,b], Gabriel Wardi, MD, MPH [a,c], Christopher Tainter, MD [a,b]

[a] Department of Emergency Medicine, University of California at San Diego, 200 W. Arbor Drive, San Diego, CA 92013, USA
[b] Division of Anesthesiology Critical Care Medicine, Department of Anesthesiology, University of California at San Diego, 200 W. Arbor Drive, San Diego, CA 92013, USA
[c] Division of Pulmonary, Critical Care, and Sleep Medicine, Department of Internal Medicine, University of California at San Diego, 200 W. Arbor Drive, San Diego, CA 92013, USA

Hipokalemia

- obniżenie odcinka ST
- zmniejszenie amplitudy załamka T (czasem płaski załamek T)
- zwiększenie amplitudy załamka U.

Hyperkalcemia

- Skrócenie odcinka QT

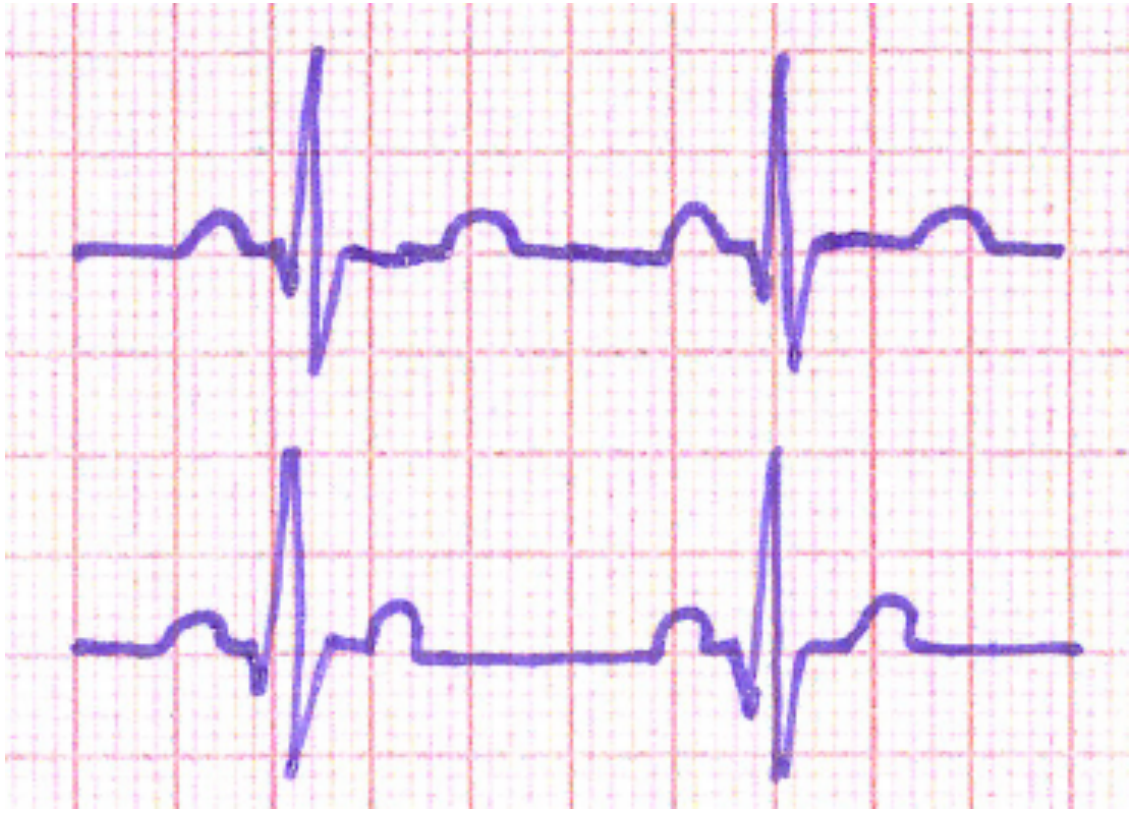

Hipokalcemia

- Wydłużenie odcinka QT

Zaburzenie przewodzenia śródkomorowego

PLAN

Podstawy anatomii układu bodźcoprzewodzącego

Fizjologiczne przewodzenie śródkomorowe

Zaburzenia przewodzenie śródkomorowego

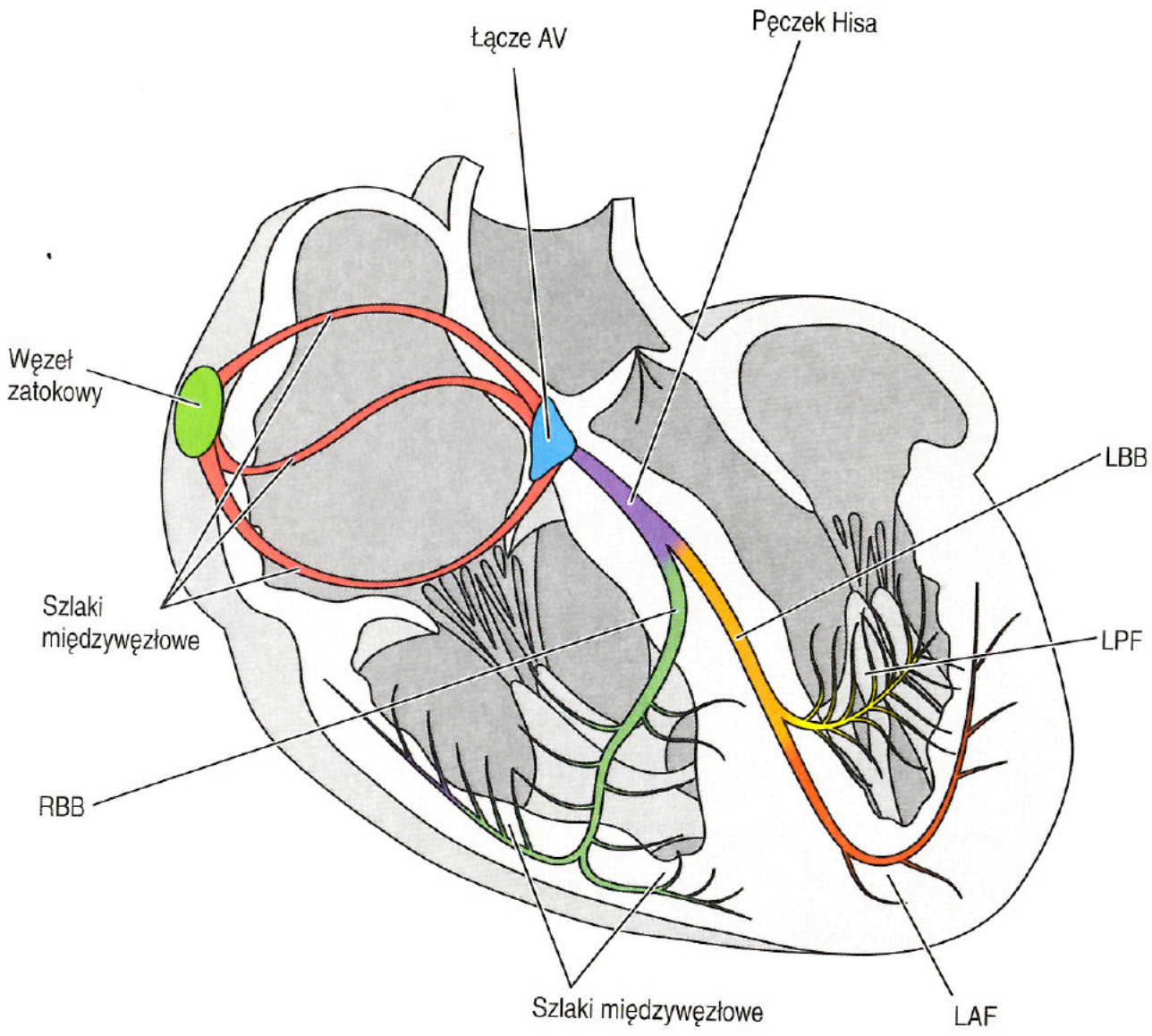
Łącze AV
Pęczek Hisa
Węzeł zatokowy
LBB
Szlaki międzywęzłowe
LPF
RBB
Szlaki międzywęzłowe
LAF

Węzeł zatokowy

- zaopatrywany w ok 59 % przypadków przez LTW
- w ok 38% przez PTW
- w ok 3% przez obie tętnice wieńcowe

Łącze przedsionkowo-komorowy

- zawsze zaopatrywane przez PTW

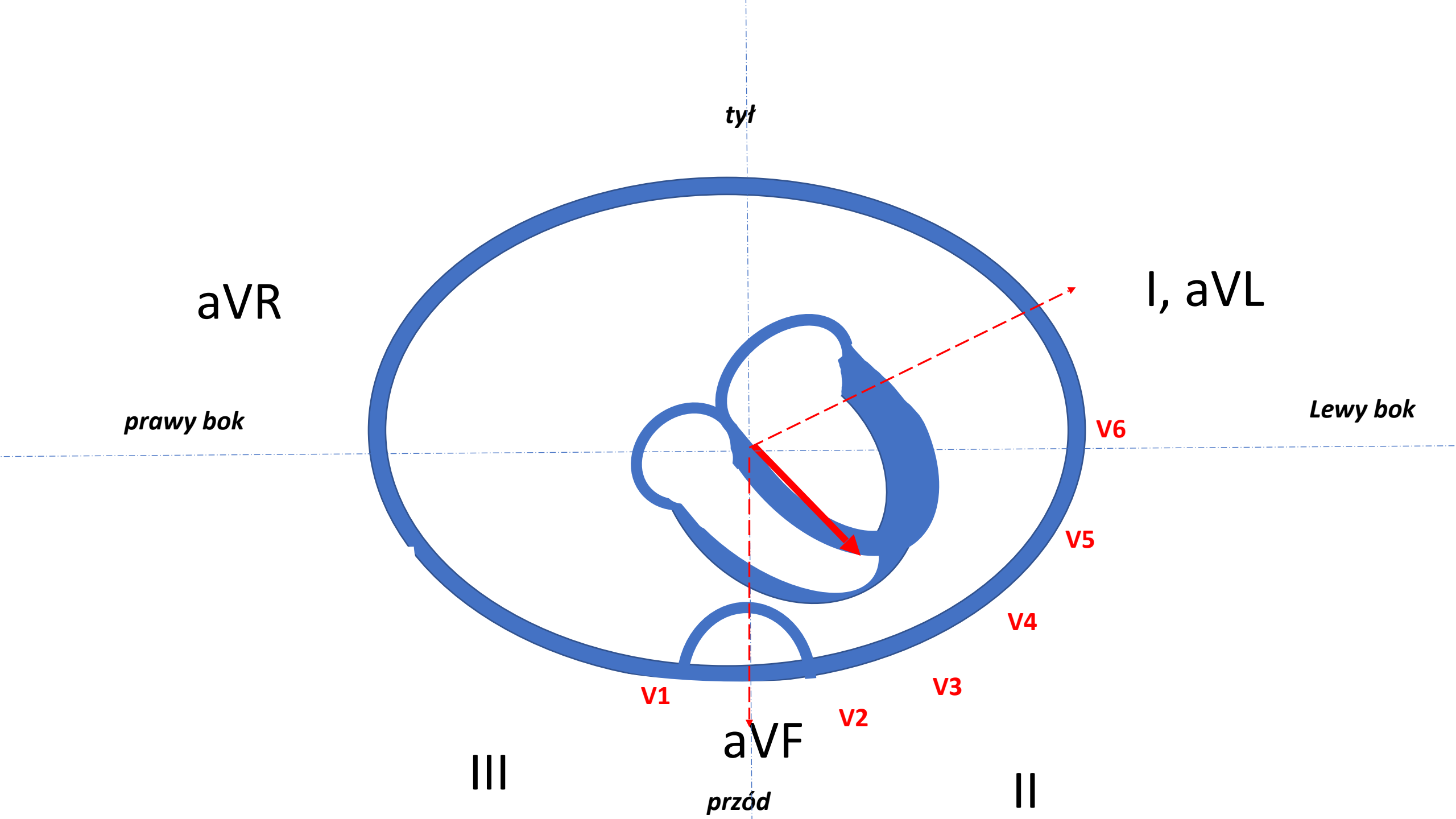
tył
aVR
I, aVL
prawy bok
Lewy bok
V6
V5
V4
V3
V2
V1
aVF
III
II
przód

Fizjologiczna droga impulsu

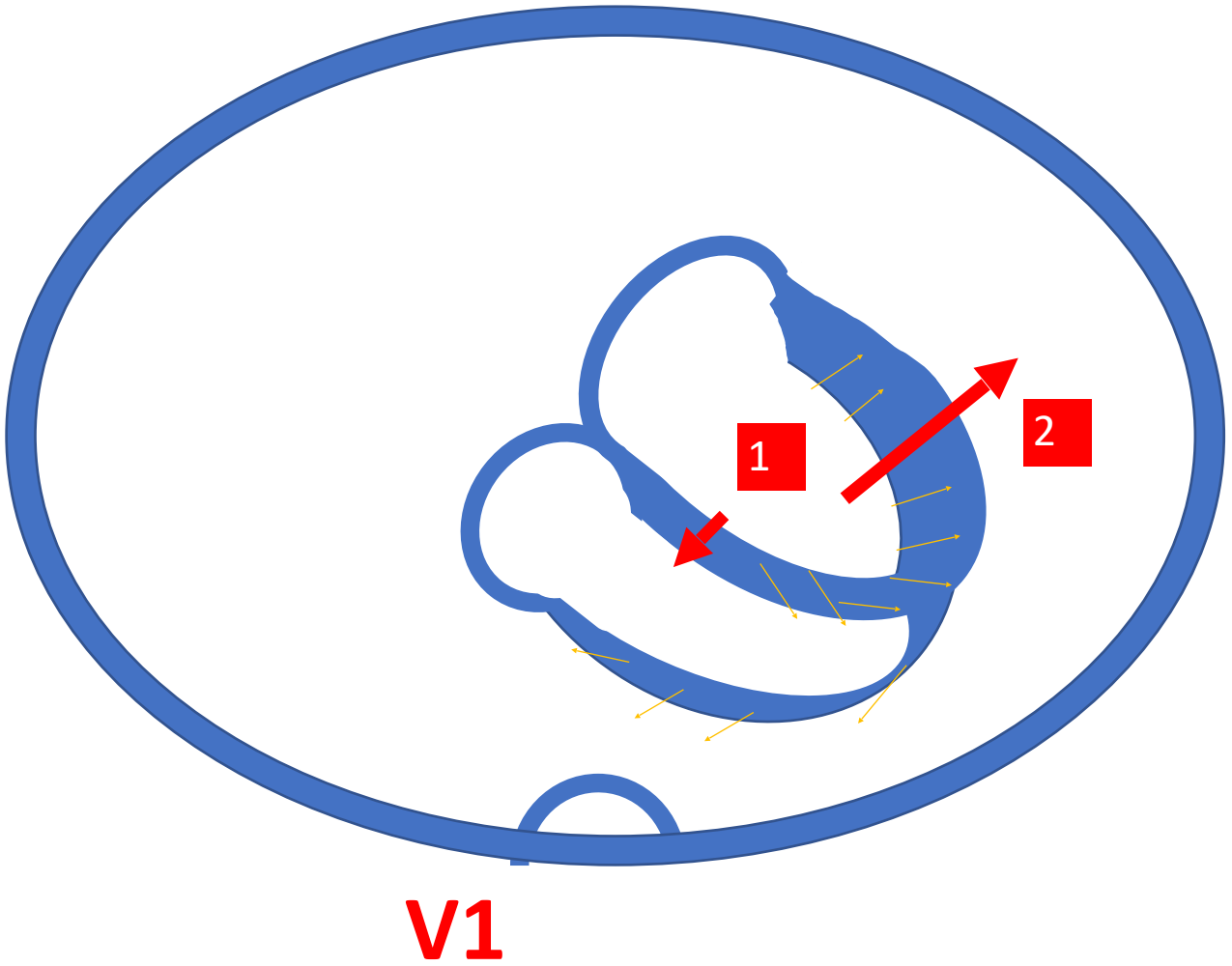

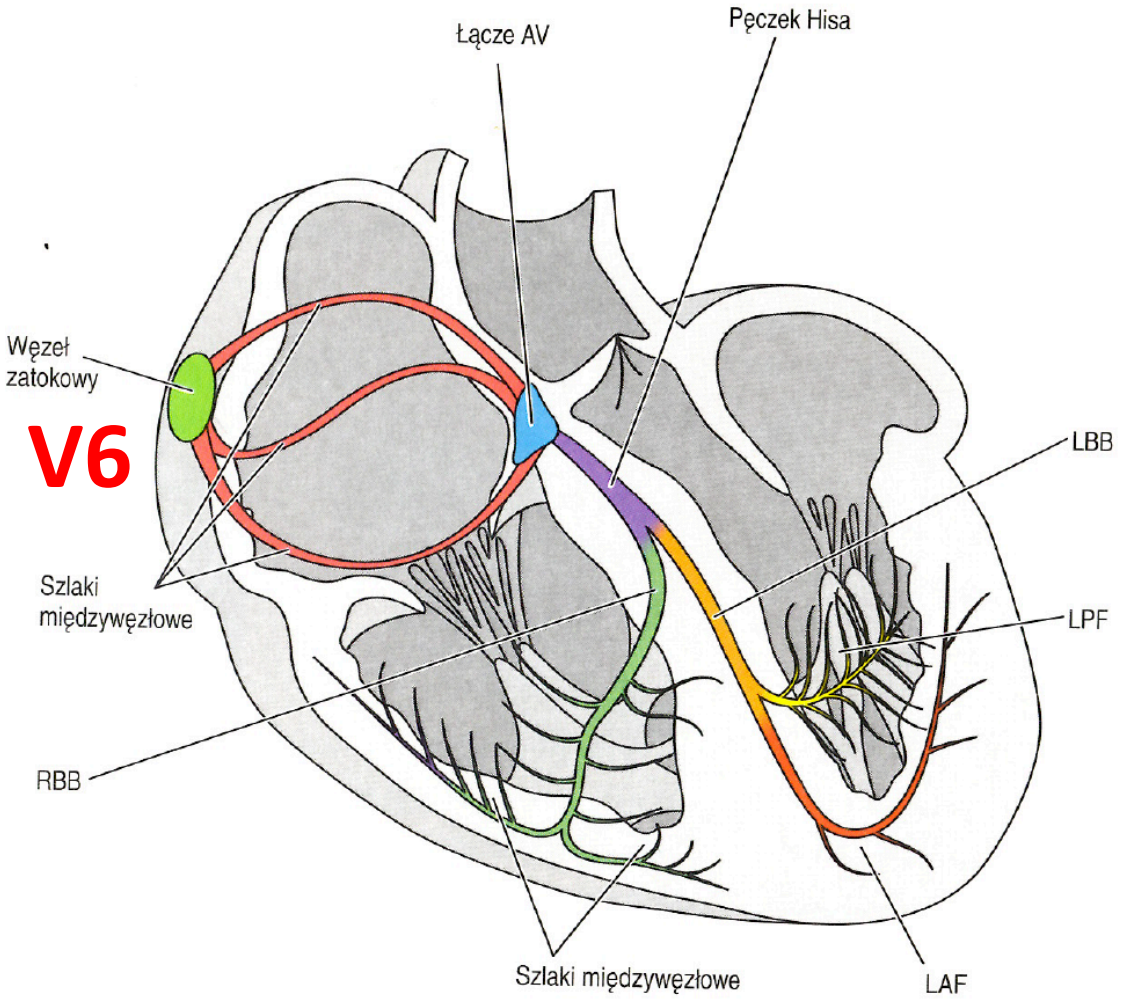

25mm/s

Fizjologiczna droga impulsu

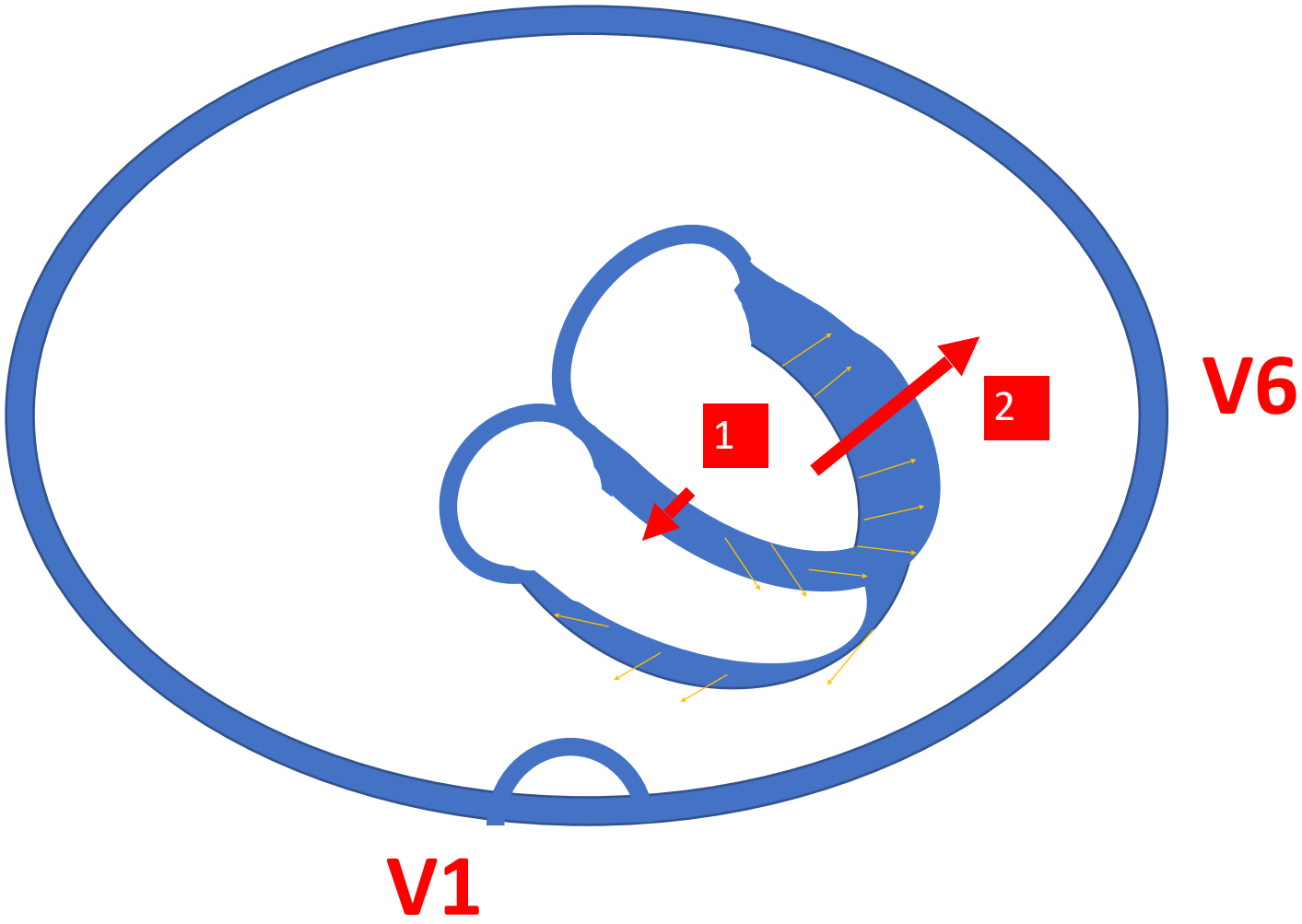

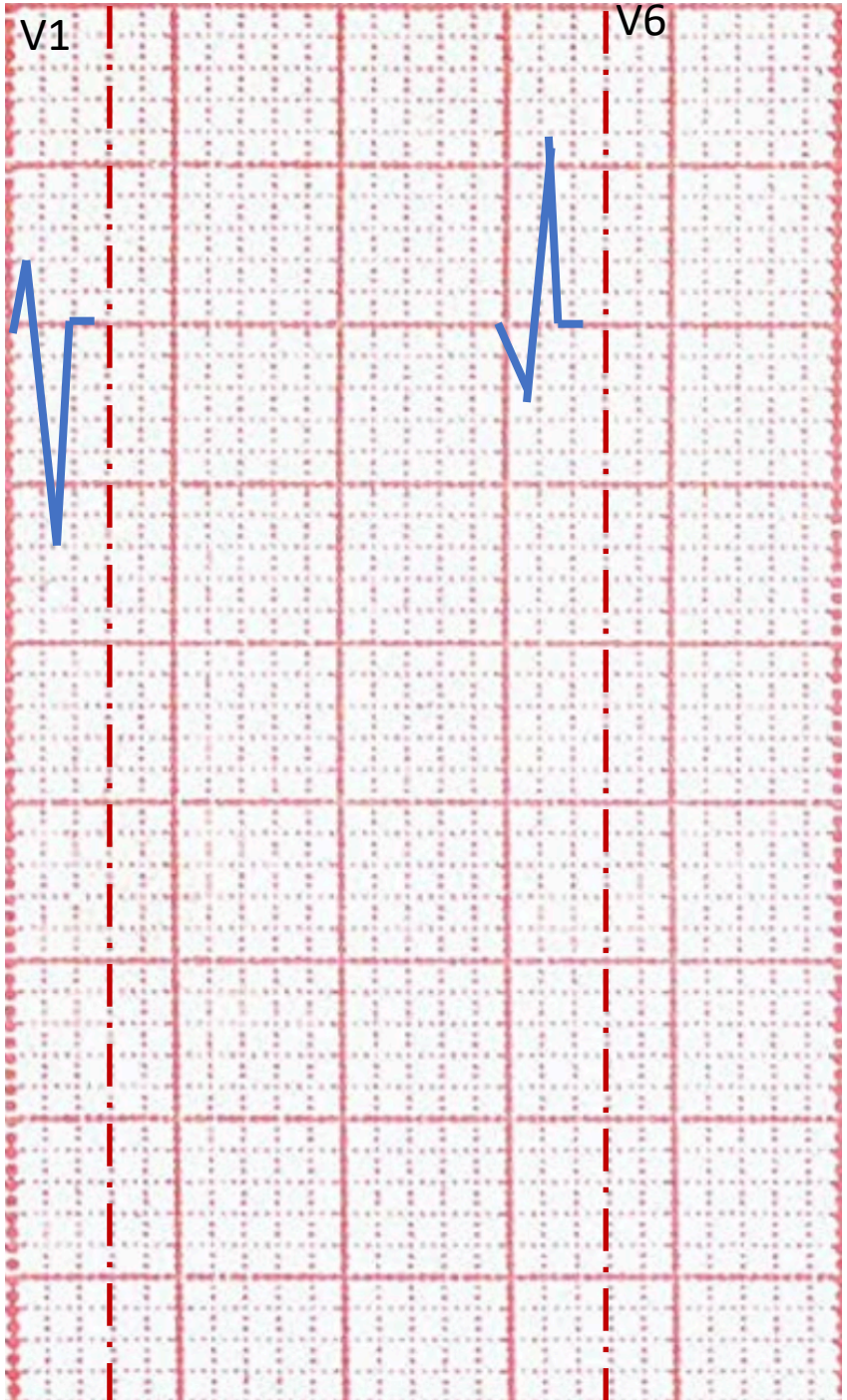

25mm/s

Blok lewej odnogi pęczka Hisa

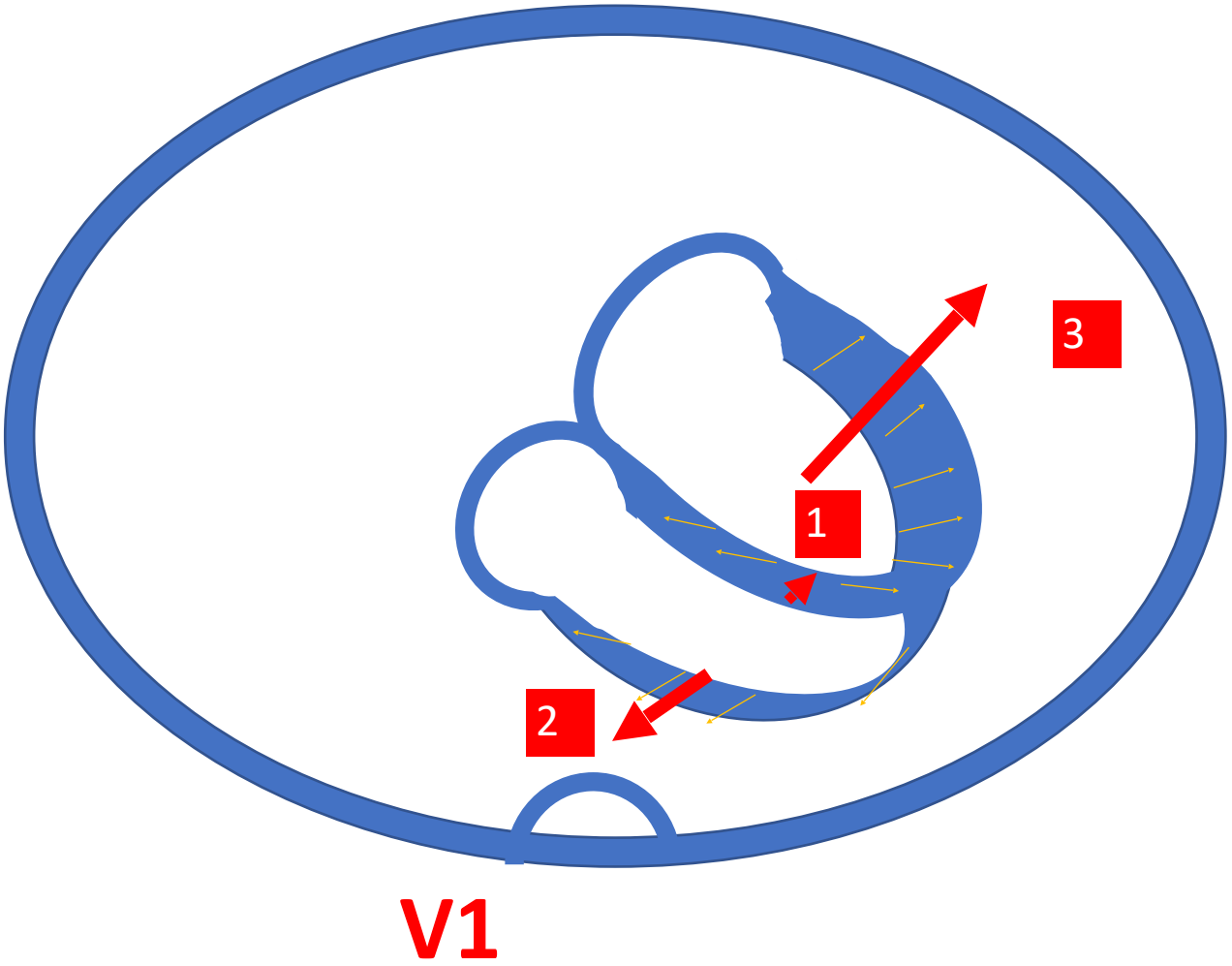

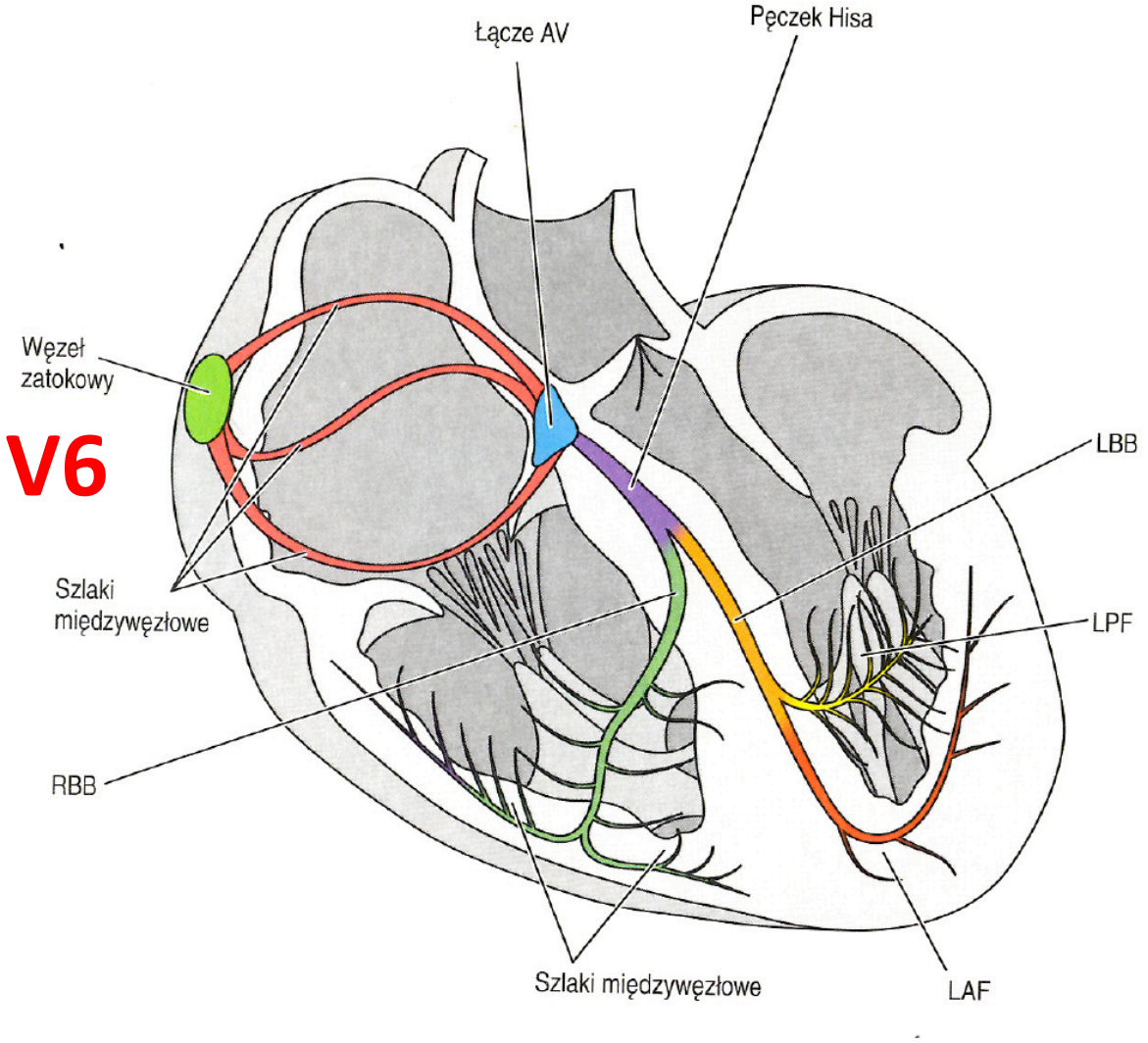

Blok lewej odnogi pęczka Hisa

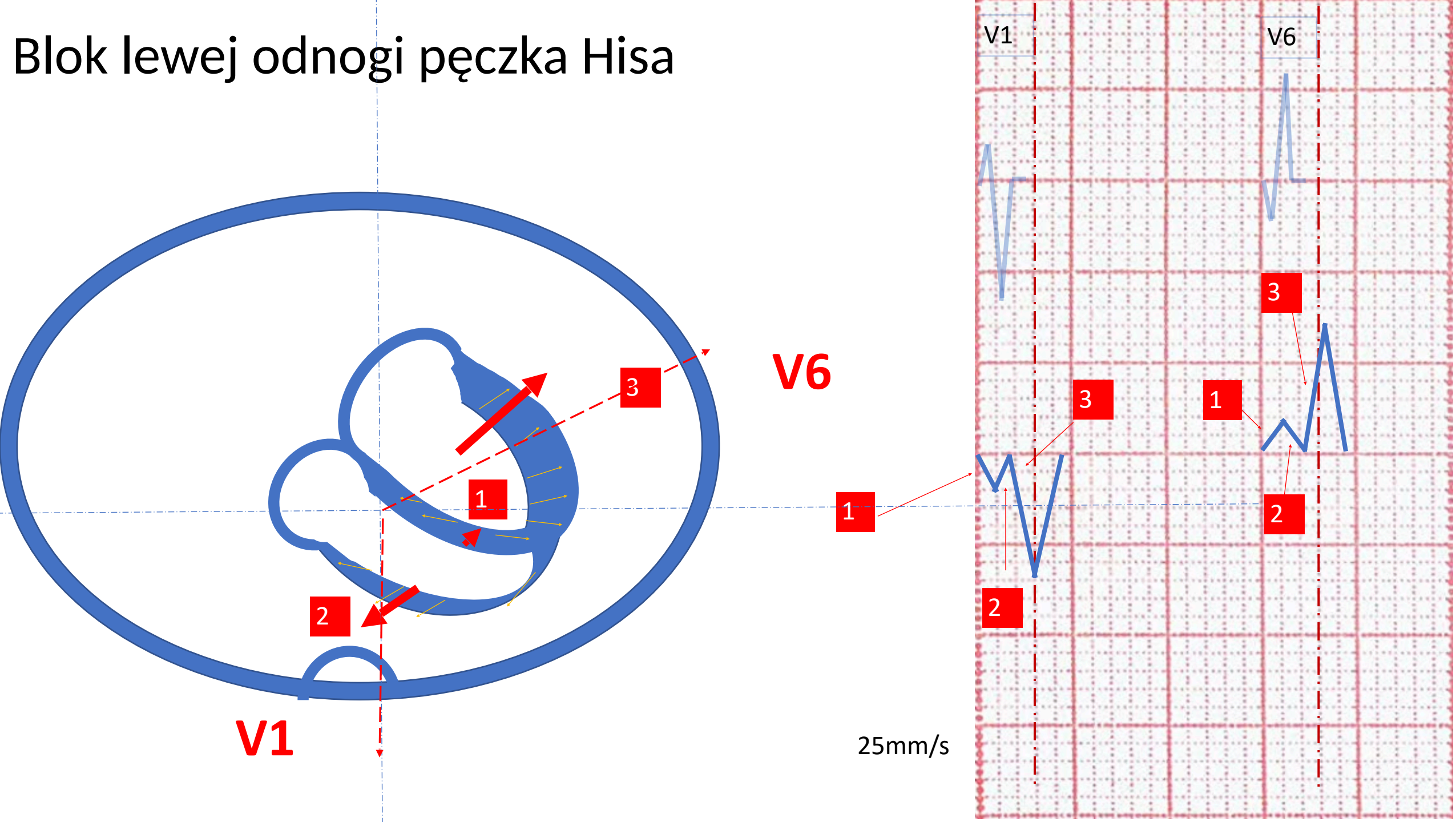

Całkowity blok lewej odnogi pęczka Hisa

Kryteria rozpoznawcze (wszystkie muszą być spełnione):

1. Czas trwania zespołu QRS ≥ 120 ms.
2. Szeroki, zazębiony załamek R lub załamek R z *plateau* na jego szczycie w odprowadzeniach I, aVL, V5 i V6 lub rzadko zespół RS w odprowadzeniach V5–V6, będący skutkiem przesunięcia strefy przejściowej w lewo.
3. Zespół QS lub rS w odprowadzeniach V1–V3.
4. Czas do szczytu załamka R w V5, V6 > 60 ms.
5. Zmiany ST i T przeciwstawne do głównego wychylenia zespołu QRS, ale wariantem normy mogą być dodatnie załamki T w odprowadzeniach z dominującym załamkiem R.

Całkowity blok lewej odnogi pęczka Hisa

Kryteria rozpoznawcze (wszystkie muszą być spełnione):

1. Czas trwania zespołu QRS ≥ 120 ms.
2. Szeroki, zazębiony załamek R lub załamek R z *plateau* na jego szczycie w odprowadzeniach I, aVL, V5 i V6 lub rzadko zespół RS w odprowadzeniach V5–V6, będący skutkiem przesunięcia strefy przejściowej w lewo.
3. Zespół QS lub rS w odprowadzeniach V1–V3.
4. Czas do szczytu załamka R w V5, V6 > 60 ms.
5. Zmiany ST i T przeciwstawne do głównego wychylenia zespołu QRS, ale wariantem normy mogą być dodatnie załamki T w odprowadzeniach z dominującym załamkiem R.

Niezupełny blok lewej odnogi pęczka Hisa

Kryteria rozpoznawcze (wszystkie muszą być spełnione):

Czas trwania zespołu QRS ≥ 110 ms i < 120 ms.

Szeroki, szpiczasty załamek R, rzadziej zazębiony lub z *platau* na szczycie w odprowadzeniach I, V5 i V6.

Czas do szczytu załamka R w V5, V6 > 60 ms.

Brak załamków q w I, V5, V6.

Blok prawej odnogi pęczka Hisa

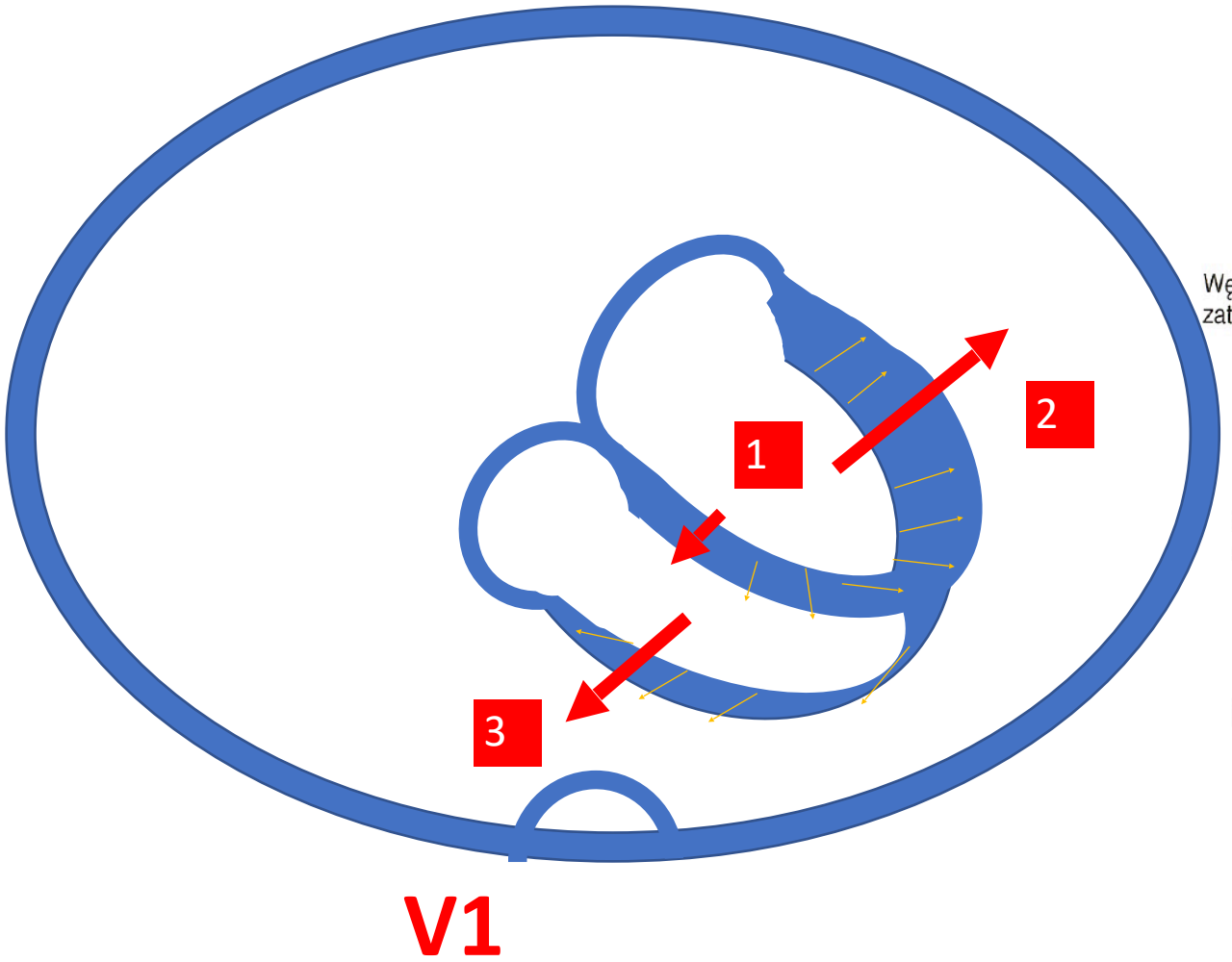

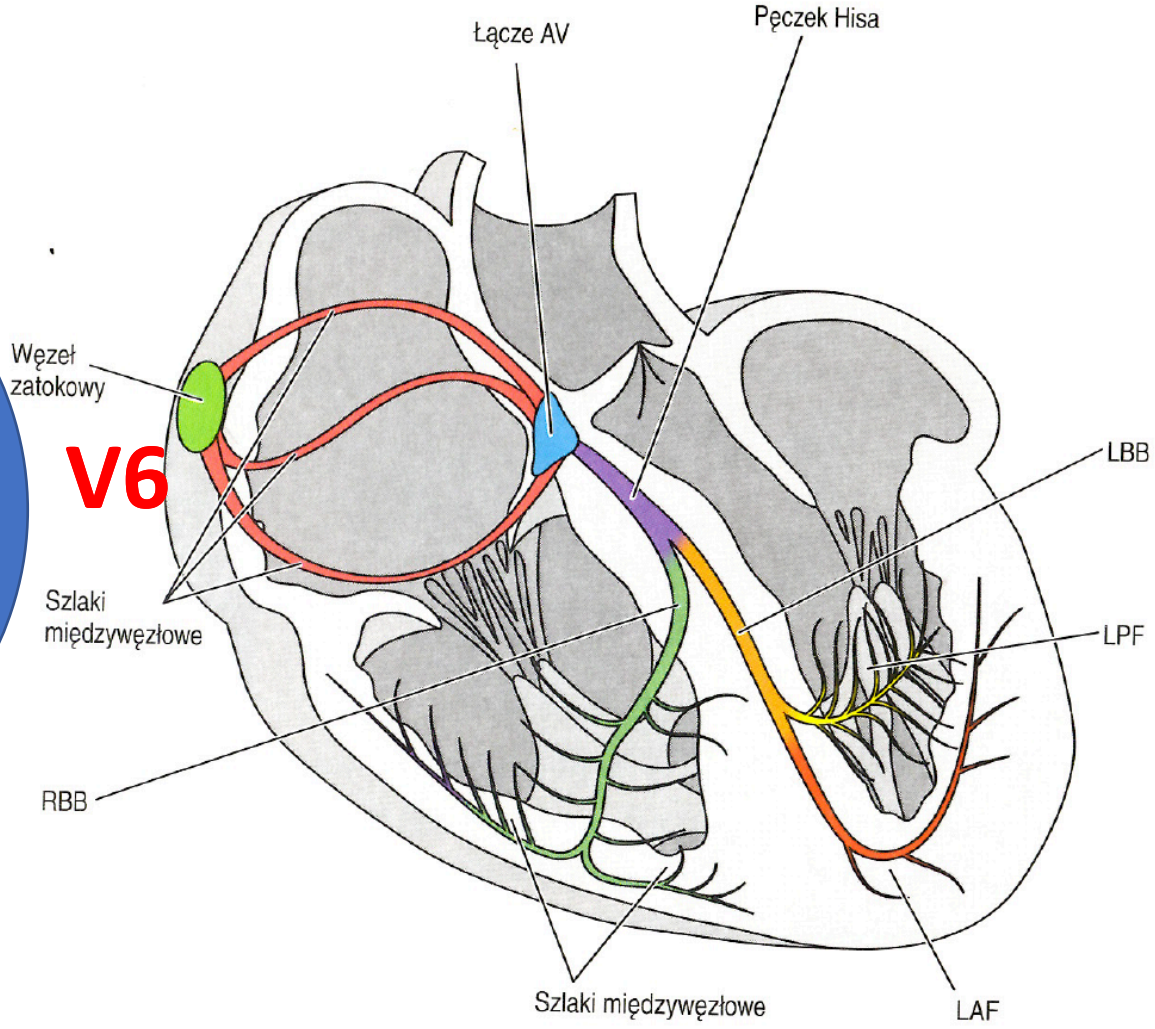

25mm/s

Blok prawej odnogi pęczka Hisa

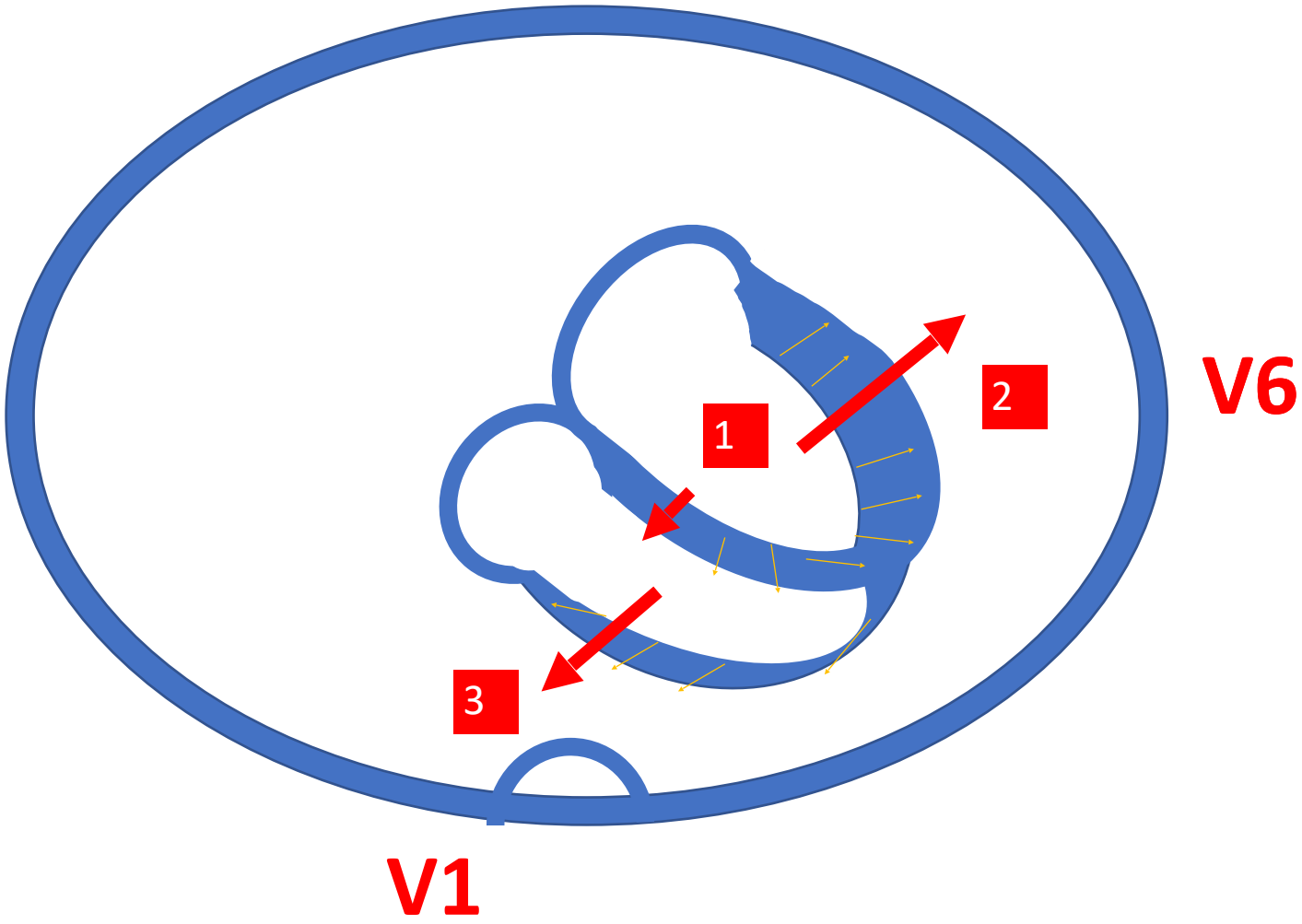

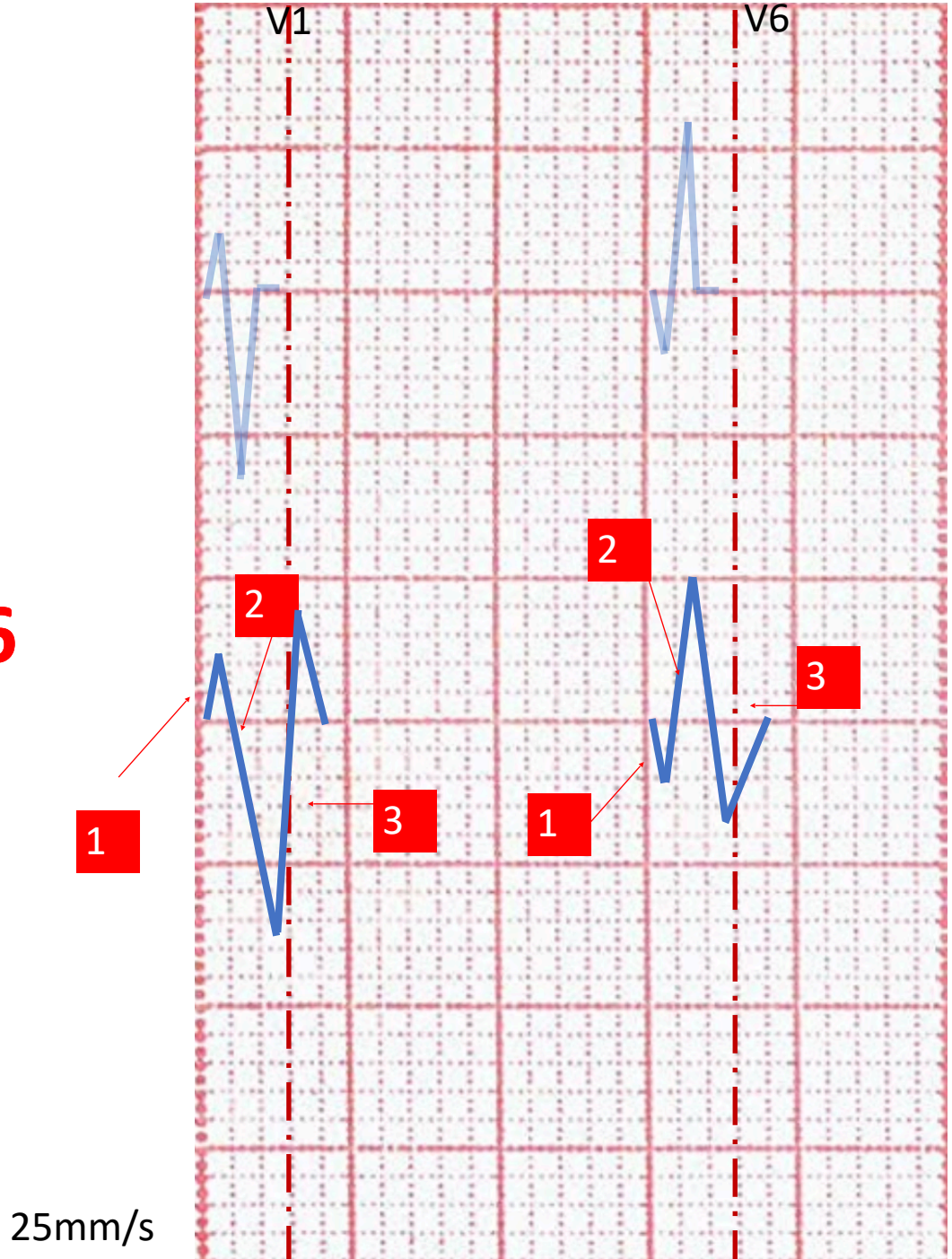

Blok prawej odnogi pęczka Hisa

Kryteria rozpoznawcze (wszystkie muszą być spełnione):

1. Czas trwania zespołu QRS ≥ 120 ms.
2. Załamek S szerszy od R i/lub > 40 ms w odprowadzeniach I i V6.
3. Zespół QRS o morfologii rsr', rsR', rSR' (r' lub R' szersze niż r) lub szeroki, często zazębiony załamek R w odprowadzeniach V1 i/lub V2.
4. Czas do szczytu załamka R w V1 > 50 ms.
5. Wtórne zmiany ST–T (obniżenie ST skośne w dół i ujemne lub ujemno-dodatnie załamki T) w odprowadzeniach V1–V2 i ewentualnie V3.

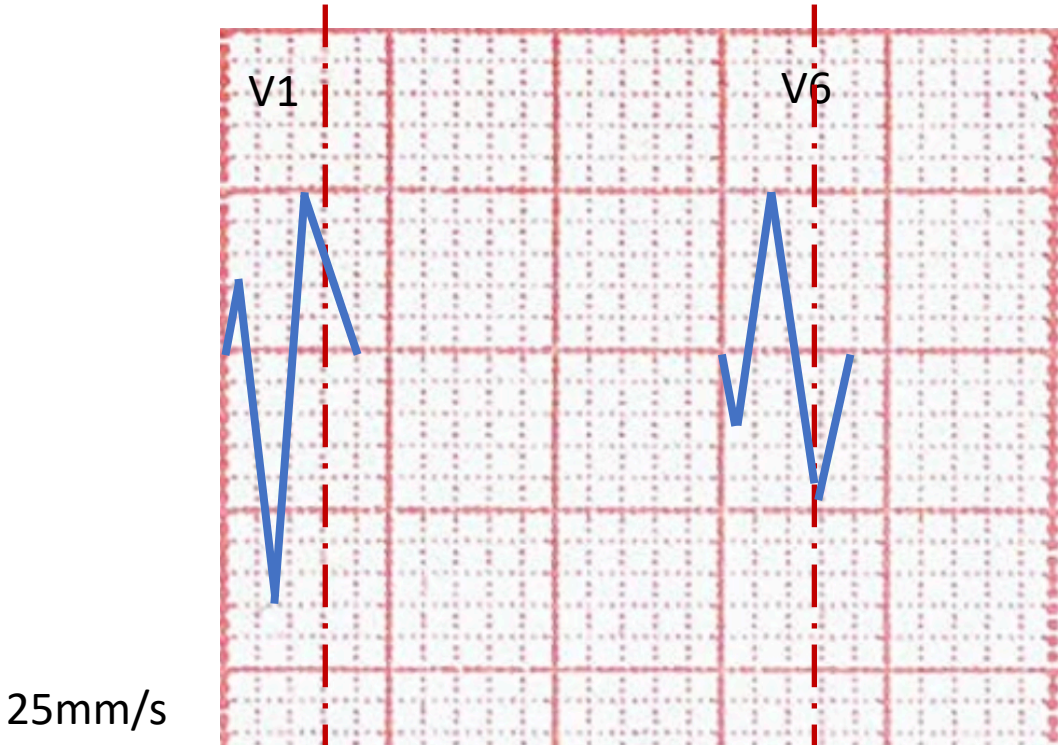

Niezupełny blok prawej odnogi pęczka Hisa

Kryteria rozpoznawcze (wszystkie muszą być spełnione):

Czas trwania zespołu QRS ≥ 110 ms i < 120 ms.

Morfologia zespołu QRS w odprowadzeniach I, V1, V2, V6 taka jak w bloku prawej odnogi pęczka Hisa.

Czas do szczytu załamka R w V1 i/lub V2 > 50 ms.

Blok przedniej wiązki lewej odnogi pęczka Hisa

Kryteria rozpoznawcze (wszystkie muszą być spełnione):

1. Oś elektryczna — lewogram patologiczny — oś zespołu QRS między –45 a –90 stopni. (Jeżeli wartość osi elektrycznej nie była wyliczona przez aparat EKG, tylko jest wynikiem wyliczeń manualnych, to dopuszcza się stosowanie granicy dla osi QRS od –30 do –90 stopni).
2. Zespół qR w odprowadzeniu aVL.
3. Czas do szczytu załamka R w odprowadzeniu aVL > 45 ms.
4. Czas trwania zespołu QRS < 120 ms.

**** w martwicy ściany dolnej (patologiczny załamek Q w odprowadzeniach II, III, aVF) również występuje lewogram wówczas przy obecności załamka Q odprowadzeniu aVL nie rozpoznajemy bloku przedniej wiązki*

**** w martwicy ściany bocznej (patologiczny Q w odprowadzeniu I, V6) jeżeli patologiczne Q występuje w aVL rozpoznajemy martwicę ściany dolnej i blok przedniej wiązki*

Blok tylnej wiązki lewej odnogi pęczka Hisa

Kryteria rozpoznawcze (wszystkie muszą być spełnione):

1. Oś elektryczna — prawogram patologiczny — oś zespołu QRS od +90 do +180 stopni.
2. Zespoły qR w odprowadzeniach III i aVF.
3. Zespoły rS w odprowadzeniach I i aVL.
4. Czas do szczytu załamka R w odprowadzeniu aVF > 45 ms.
5. Czas trwania zespołu QRS < 120 ms.
6. Brak cech przerostu prawej komory.

Zespół preekscytacji

Kryteria rozpoznawcze (wszystkie muszą być spełnione):

1. Szerokość zespołu QRS > 120 ms.
2. Odstęp PQ < 120 ms — mierzony w pobudzeniach zatokowych.
3. Obecność fali delta, czyli zazębienia początkowego fragmentu zespołu QRS, który jest wynikiem aktywacji komór drogą
4. dodatkową i łączem przedsionkowo-komorowym.
5. Wtórne zmiany ST–T, najczęściej przeciwstawne do dominującego wychylenia zespołu QRS.

Zalecenia dotyczące stosowania rozpoznań elektrokardiograficznych

Dokument opracowany przez Grupę Roboczą powołaną przez Zarząd Sekcji Elektrokardiologii Nieinwazyjnej i Telemedycyny Polskiego Towarzystwa Kardiologicznego

Pod patronatem Polskiego Towarzystwa Kardiologicznego

NIEWYDOLNOŚĆ SERCA

PRZYPADEK 1

Pacjent lat 68 zgłosił się na SOR z powodu narastających od miesiąca obrzęków kończyn dolnych oraz postępującego spadku tolerancji wysiłku. Aktualnie jest w stanie wejść maksymalnie na pierwsze piętro bez zatrzymania. Bez dolegliwości dławicowych.

- We wcześniejszym wywiadzie: STEMI ściany dolnej leczony PCI RCA z impl. 2 stentów (w koronarografii dodatkowo zmiany do 40% LAD i IM); HA, BPH, DM t.2
- Leki: Acard, Tritace, Metocard ZK, Tulip, Metformax, Cardura XL, Finaster
- Wywiad rodzinny: brat udar mózgu w 62 r.ż.
- Używki: nikotynizm – nie pali od czasu zawału

Badanie przedmiotowe

Wrażenie ogólne dosyć dobre. Osłuchowo nad polami płucnymi szmer pęcherzykowy prawidłowy symetryczny. Tony serca ciche, prawidłowo akcentowane, czyste. Umiarkowane obrzęki podudzi z obecnymi zmianami troficznymi. HR 60/min, BP 130/83 mmHg, SpO2 bez tlenu 96%

Badania laboratoryjne (odchylenia)

- Nieznacznie podwyższone parametry nerkowe z eGFR 58
- LDL 120 mg/dl
- Glikemia 240 mg%
- HbA1c 9,0
- NTproBNP 7 tyś pg/ml

EKG

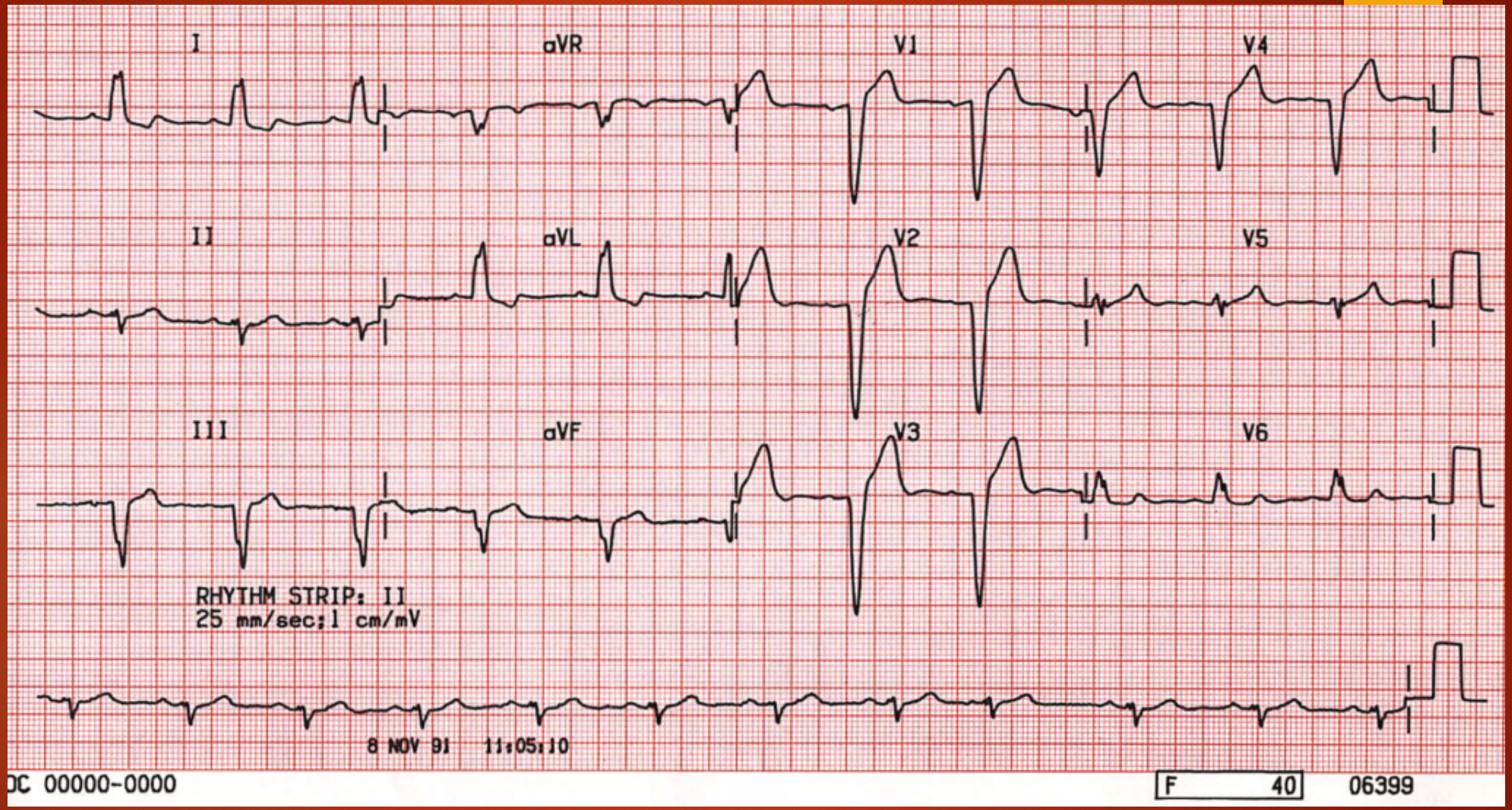
I
aVR
V1
V4
II
aVL
V2
V5
III
aVF
V3
V6
RHYTHM STRIP: II
25 mm/sec;1 cm/mV
8 NOV 91 11:05:10
DC 00000-0000
F 40
06399

Przezklatkowe badanie echokardiograficzne

Akineza ściany dolnej, hipokineza ss. podstawnego i środkowego ś. przedniej. Łagodna niedomykalność zastawki mitralnej, umiarkowana niedomykalność z. trójdzielnej. EF 42%

Postępowanie

- Włączono Espiro w dawce 25 mg, Torsemed w dawce 20 mg, Kaldyum 2 x 1 tab. (w bad. lab. potas 3,8 mmol/l, sód 140 mmol/l), włączono empagliflozynę; wypisano do domu z zaleceniem wizyty kontrolnej w poradni kardiologicznej i diabetologicznej

Przypadek 2

Chory lat 38 przywieziony przez ZRM w obrazie obrzęku płuc. Z relacji rodziny od kilku miesięcy bardzo szybko się męczył, ostatnio spał na siedząco, przy otwartym oknie. Lekarz rodzinny skierował pacjenta do kardiologa – wizyta za 3 miesiące.

- We wcześniejszym wywiadzie bez ch. przewlekłych i leków na stałe
- Wywiad rodzinny nieobciążony
- Używki: nie palił, alkohol okazjonalnie

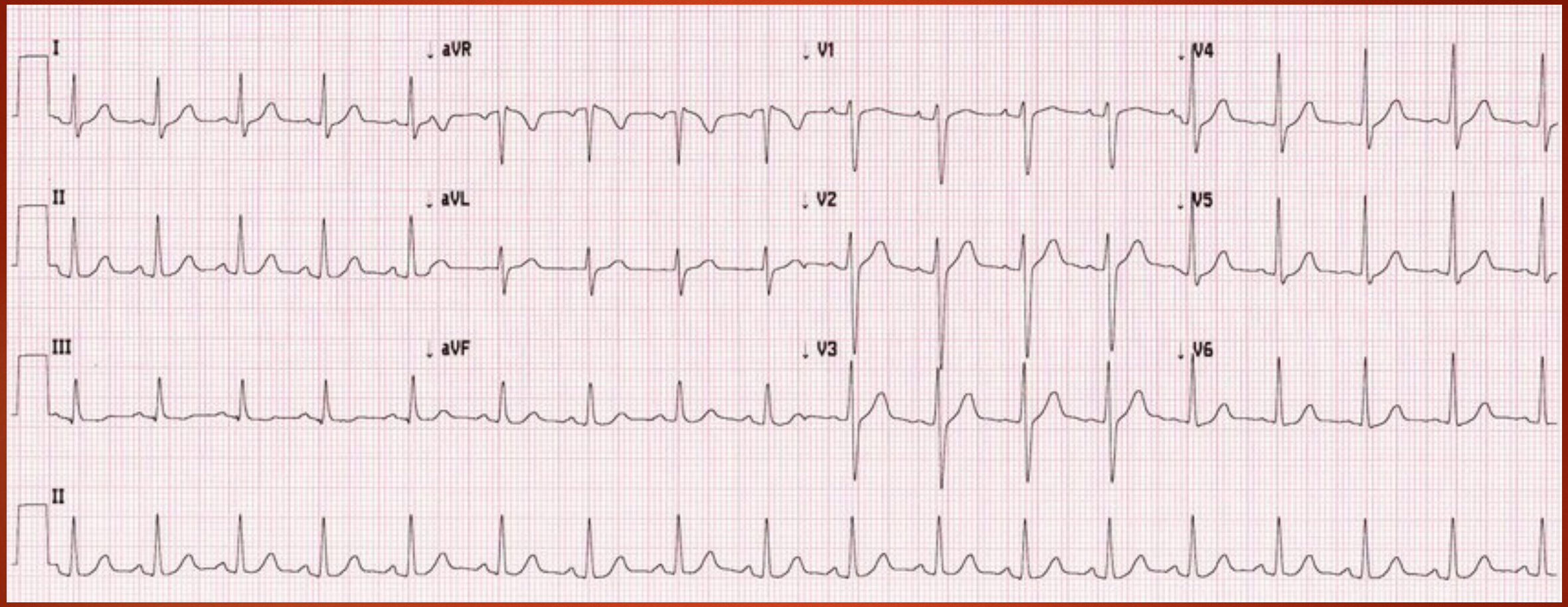
I
aVR
V1
V4
II
aVL
V2
V5
III
aVF
V3
V6
II

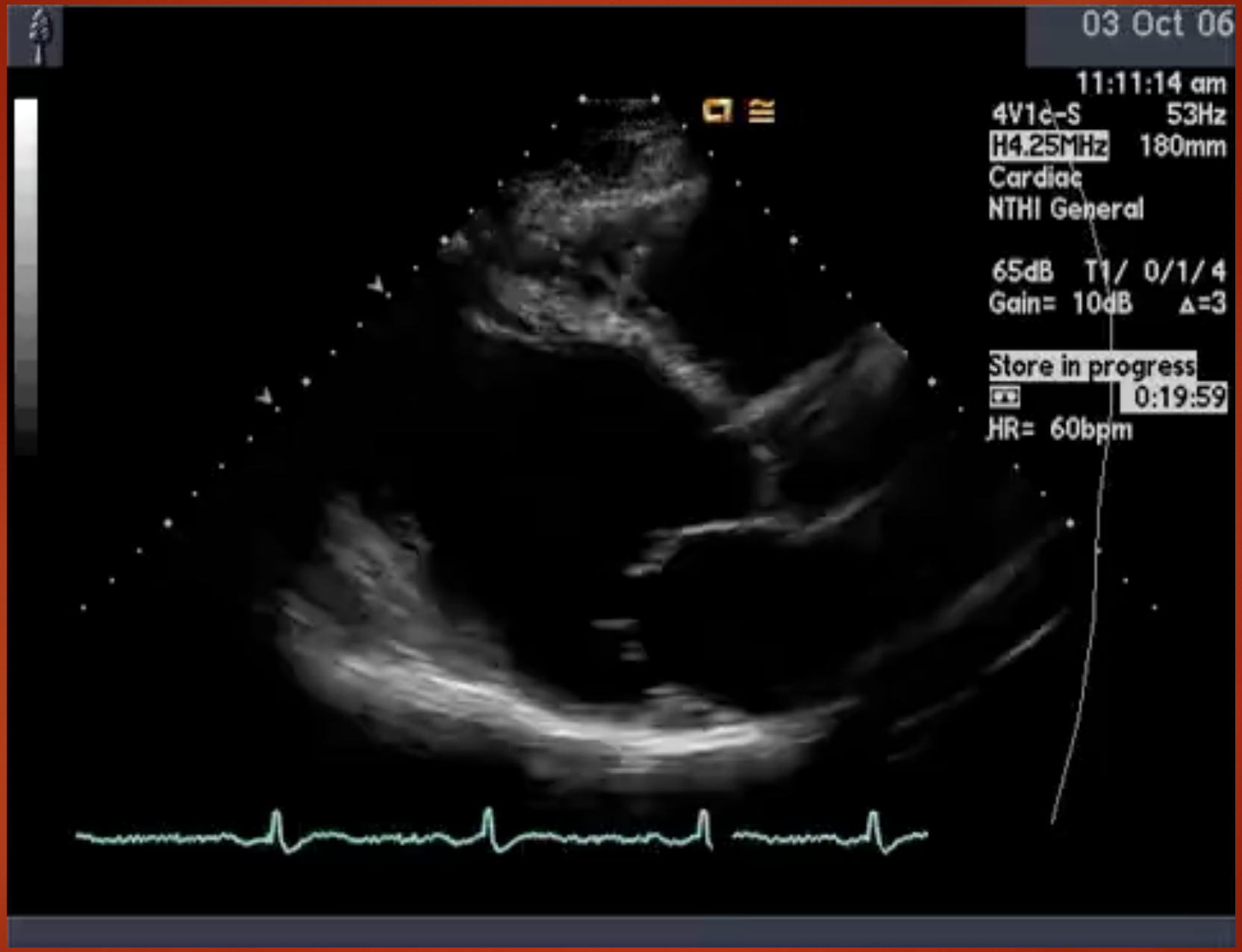
03 Oct 06
11:11:14 am
4V1c-S
53Hz
H4.25MHz
180mm
Cardiac
NTHI General
65dB
T1/ 0/1/ 4
Gain= 10dB
Δ=3
Store in progress
0:19:59
HR= 60bpm

Badanie przedmiotowe

Wrażenie ogólne złe. Osłuchowo trzeszczenia do wysokości kąta łopatek, tony serca głośne, prawidłowo akcentowane, głośny szmer skurczowy nad koniuszkiem serca. Brzuch miękki, niebolesny, perystaltyka prawidłowa, obj. otrzewnowe ujemne. Umiarkowane obrzęki podudzi. BP 130/80 mmHg, HR 110/min, SpO2 88% przy tlenoterapii z zastosowaniem maski z rezerwuarem.

Postępowanie

- Wdrożono terapię NIV – CPAP
- NTG we wlewie ciągłym
- Trifas 1 amp. Dożylnie
- Furosemid we wlewie ciągłym
- Uzyskano poprawę – przekazano na o. kardiologii

Postępowanie

Na oddziale kardiologii po stabilizacji st. ogólnego pacjenta wykonano koronarografię nie stwierdzając zmian w naczyniach wieńcowych. Włączono ACEI, antagonistę aldosteronu, diuretyk pętlowy z suplementacją potasu, beta-bloker – wypisano do domu z zaleceniem kontroli w poradni kardiologicznej za ok 6 tyg. Celem ew. kwalifikacji do implantacji ICD. Przy wypisie EF 32%.

Przypadek 4

Chory lat 72 przyprowadzony przez żonę na SOR z powodu narastających od tygodnia obrzęków kończyn dolnych. Tolerancja wysiłku na poziomie NYHA II.

- We wcześniejszym wywiadzie: HA, ABPM, DM t2, zaćma
- Leki: Telmizek 40 mg, Furosemid 40 mg 2x1 tabl., Metocard ZK 47,5 mg, Metformax 500 mg 3x1 tabl. Doxar 4 mg
- Wywiad rodzinny nieobciążony
- Używki: nikotynizm – aktualnie 5 papierosów dziennie

Badanie przedmiotowe

Wrażenie ogólne dobre. Osłuchowo nad polami płucnymi szmer pęcherzykowy prawidłowy symetryczny. Tony serca ciche, prawidłowo akcentowane, głośny szmer skuroczowo-rozkurczowy, najgłośniejszy w rzucie zastawki aortalnej. Umiarkowane obrzęki podudzi. HR 80/min BP 100/60 mmHg, SpO2 95% bez tlenu

EKG

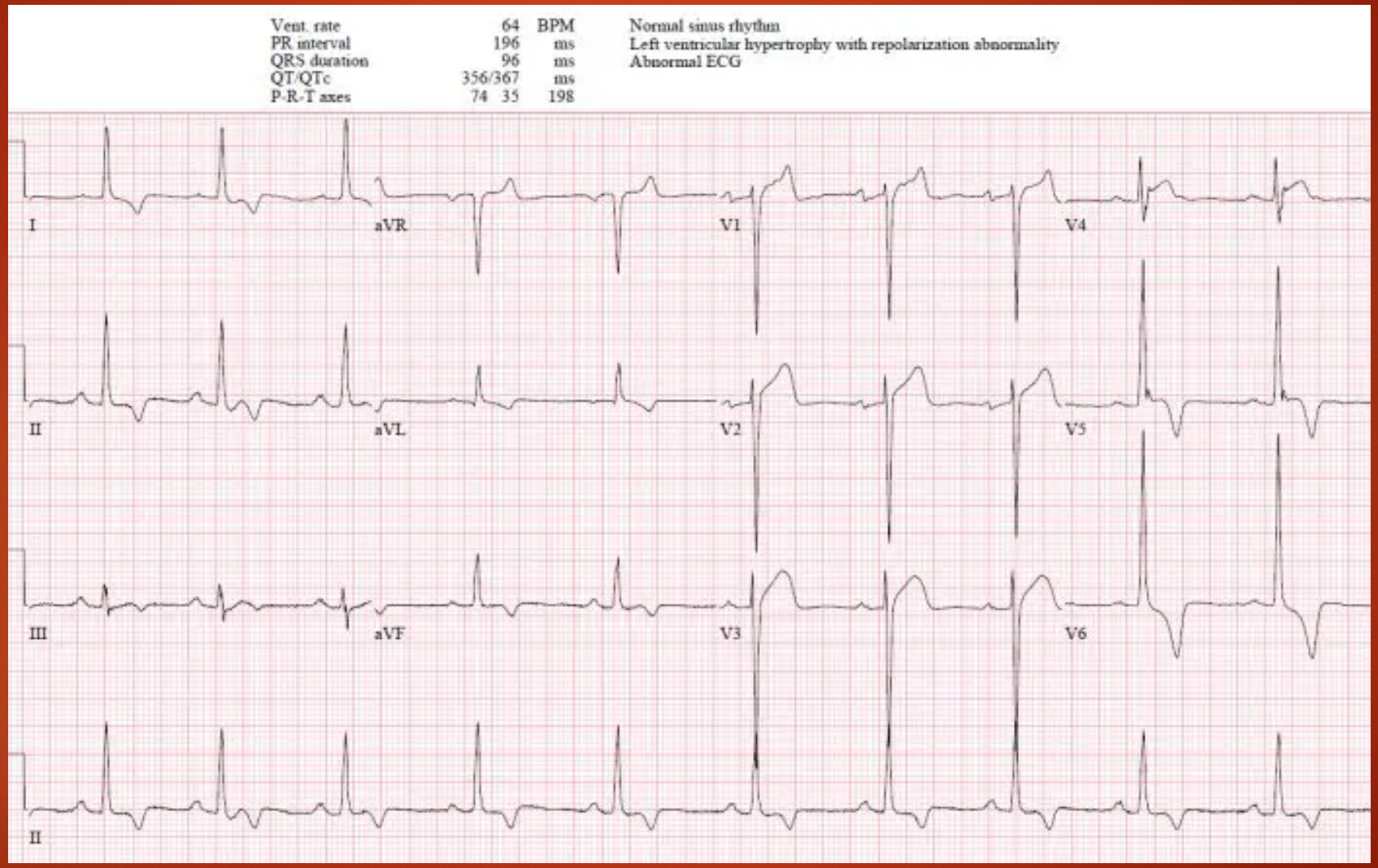
Vent. rate 64 BPM
PR interval 196 ms
QRS duration 96 ms
QT/QTc 356/367 ms
P-R-T axes 74 35 198
Normal sinus rhythm
Left ventricular hypertrophy with repolarization abnormality
Abnormal ECG
I
aVR
V1
V4
II
aVL
V2
V5
III
aVF
V3
V6
II

TTE

Poszerzenie LV, przerost ścian LV (IVS 13 mm, PW 12 mm), łagodna/ umiarkowana niedomykalność zastawki mitralnej, masywne zwapnienia zastawki aortalnej – złożona wada aortalna z przewagą ciężkiej stenozy, umiarkowana/ciężka TR. Bez odcinkowych zab. kurczliwości. EF 52%

Postępowanie

Chory przekazany na o. kardiologii.

Z uwagi na utrzymującą się w trakcie całej hospitalizacji częstość rytmu ok. 90/min przy dosyć niskim BP dołączono Iwabradynę. Zwiększono dawkę diuretyku, włączono inhibitor SGLT2. Z uwagi na dosyć dobrą tolerancję wysiłku, brak dolegliwości dławicowych, brak epizodów omdleń, chory zakwalifikowany do ścisłej obserwacji w poradni kardiologicznej. W st. Ogólnym dobrym wypisany do domu.

Przypadek 5

Chory po licznych zawałach i interwencjach wieńcowych, z EF 32 %, przy optymalnej farmakoterapii, skierowany do o. kardiologii celem dalszego leczenia. HFrEF w okresie NYHA III/IV.

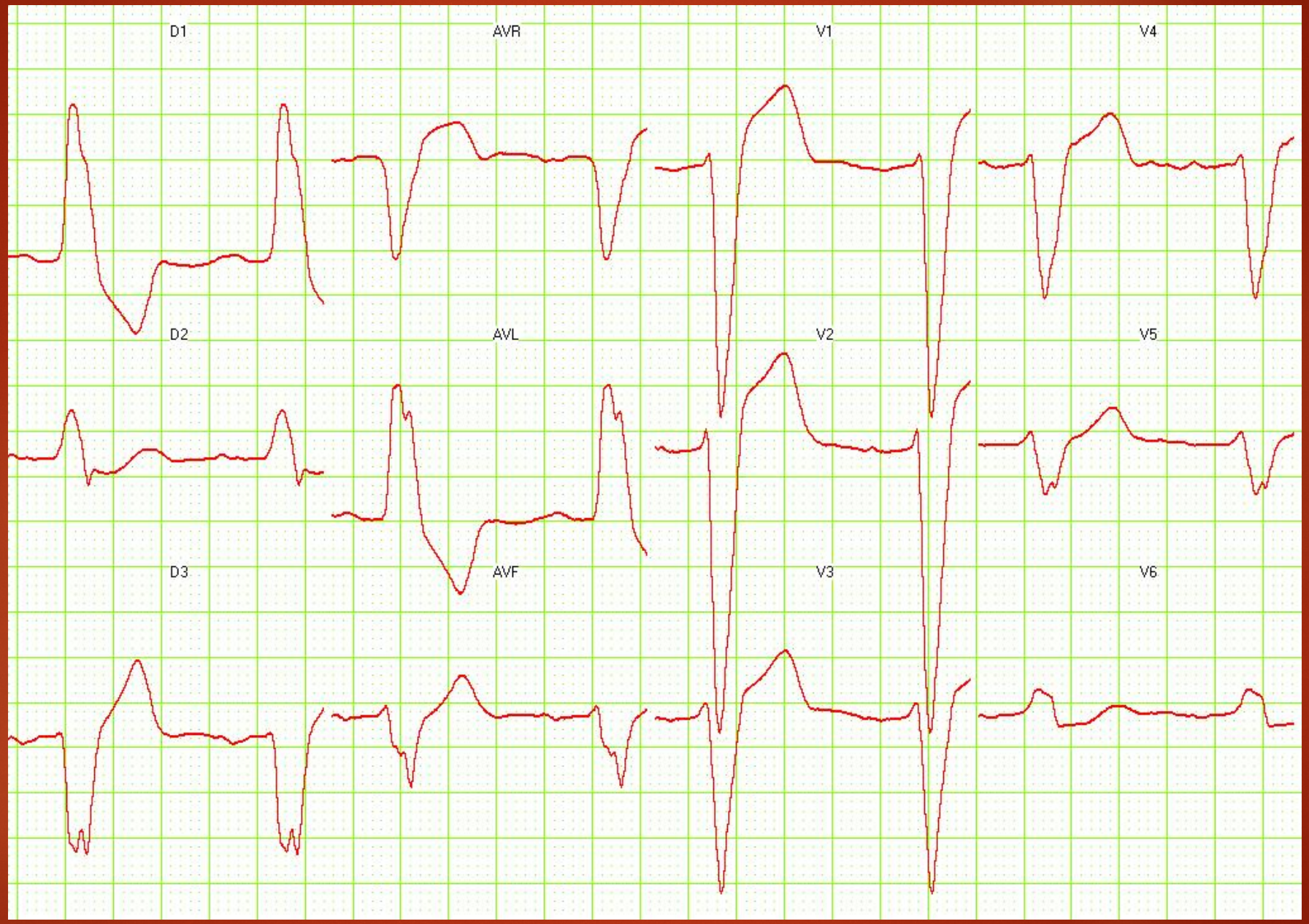
D1
AVR
V1
V4
D2
AVL
V2
V5
D3
AVF
V3
V6

Postępowanie

Chory został zakwalifikowany do impl. CRT-D

Interpretacja EKG st. zagrożenia życia

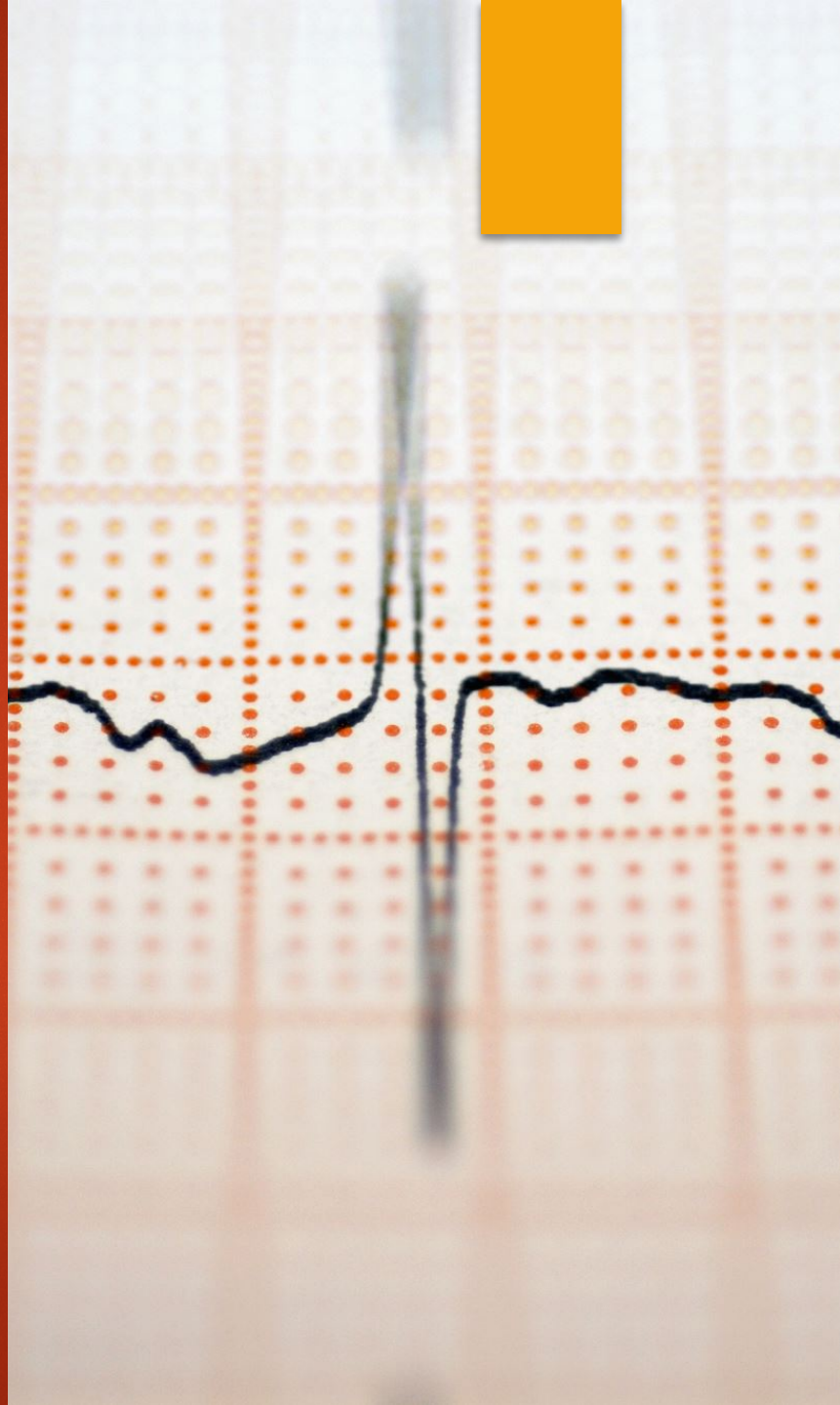

OZW
ostre zespoły wieńcowe

Przypadek 1

- Pacjent lat 63, zgłosił się z powodu bólu w kl. piersiowej, który wybudził go w nocy; pojawia się i ustępuje samoistnie
- Wywiad:
  - Jaki charakter bólu: gniecenie za mostkiem, nie promieniuje
  - Ch. przewlekłe: bez ch. przewlekłych
  - Wywiad rodzinny: ojciec udar w wieku 60 lat, brat zawał w wieku 50 lat
  - Używki: nikotyznim 20 papierosów dziennie od 18 r.ż., alkohol okazjonalnie

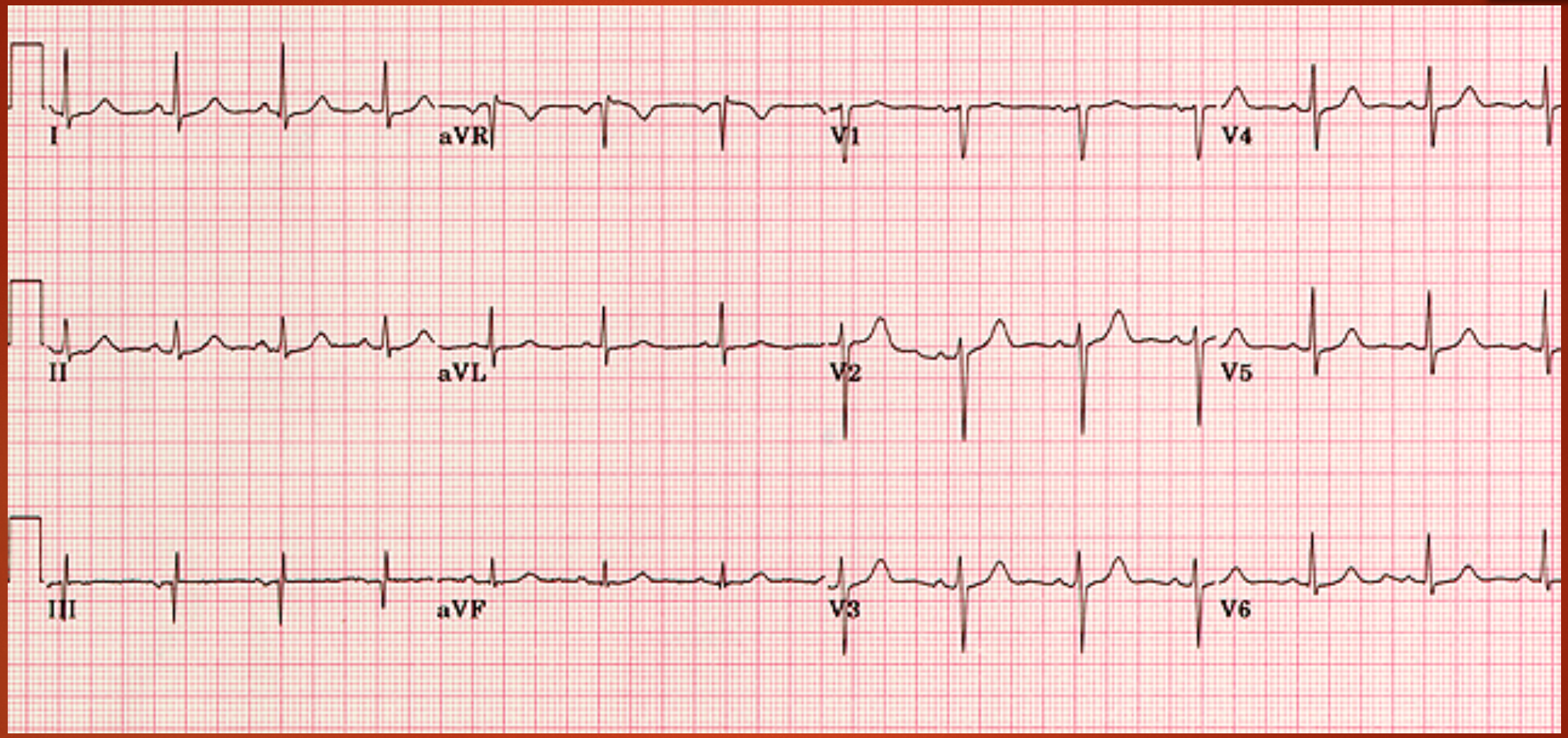
I
aVR
V1
V4
II
aVL
V2
V5
III
aVF
V3
V6

- Badania lab:
  - Morfologia – bez odchyleń
  - APTT ; INR – bez odchyleń
  - CRP – bez odchyleń
  - hsTnI 12 ng/l (norma do 15)
  - NT-proBNP 2300 pg/ml (przy normie do 112)
  - Kreatynina ; eGFR ; mocznik – bez odchyleń
  - ALT ; AST – bez odchyleń
  - Glikemia 145 mg/dl

Badania obrazowe

- Przezklatkowe badanie echokardiograficzne:

Bez odcinkowych zaburzeń kurczliwości; EF: 62%; łagodna niedomykalność zastawki mitralnej

- RTG kl. piersiowej – cechy POCHP

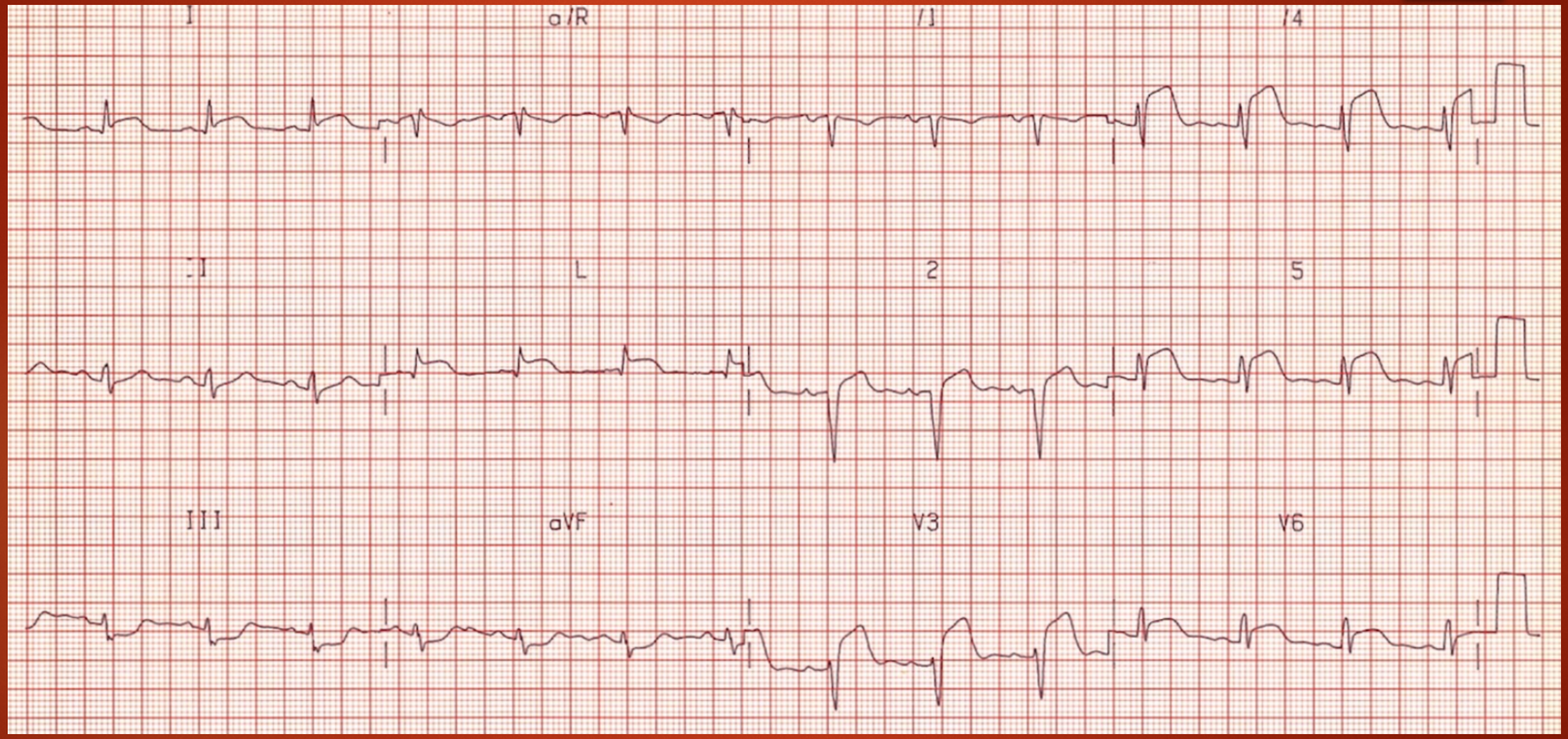
I
aVR
V1
V4
II
L
2
5
III
aVF
V3
V6

- Koronarografia – krytyczne zwężenie LAD
- PCI + 1 DES
- Wypisany do domu po 5 dniach

Przypadek 2

- Pacjent lat 72, przywieziony przez ZRM. Podczas koszenia trawy pojawił się silny ucisk w kl. piersiowej, który ustąpił w spoczynku, ale nawrócił, po kilkunastu minutach i utrzymuje się nadal
- Wywiad:
  - Jaki charakter bólu: ucisk, uczucie ciężaru, promieniuje do pleców
  - Ch. przewlekłe: 2xMI, wielokrotne zabiegi angioplastyki, ost. ok 2 lata temu, HFrEF, st. po impl. ICD, NT, PAD,
  - Wywiad rodzinny: brat zmarł na zawał serca w 50 r.ż.
  - Używki: nikotyznim - nie pali od czasu pierwszego zawału (10 lat temu), nie pije

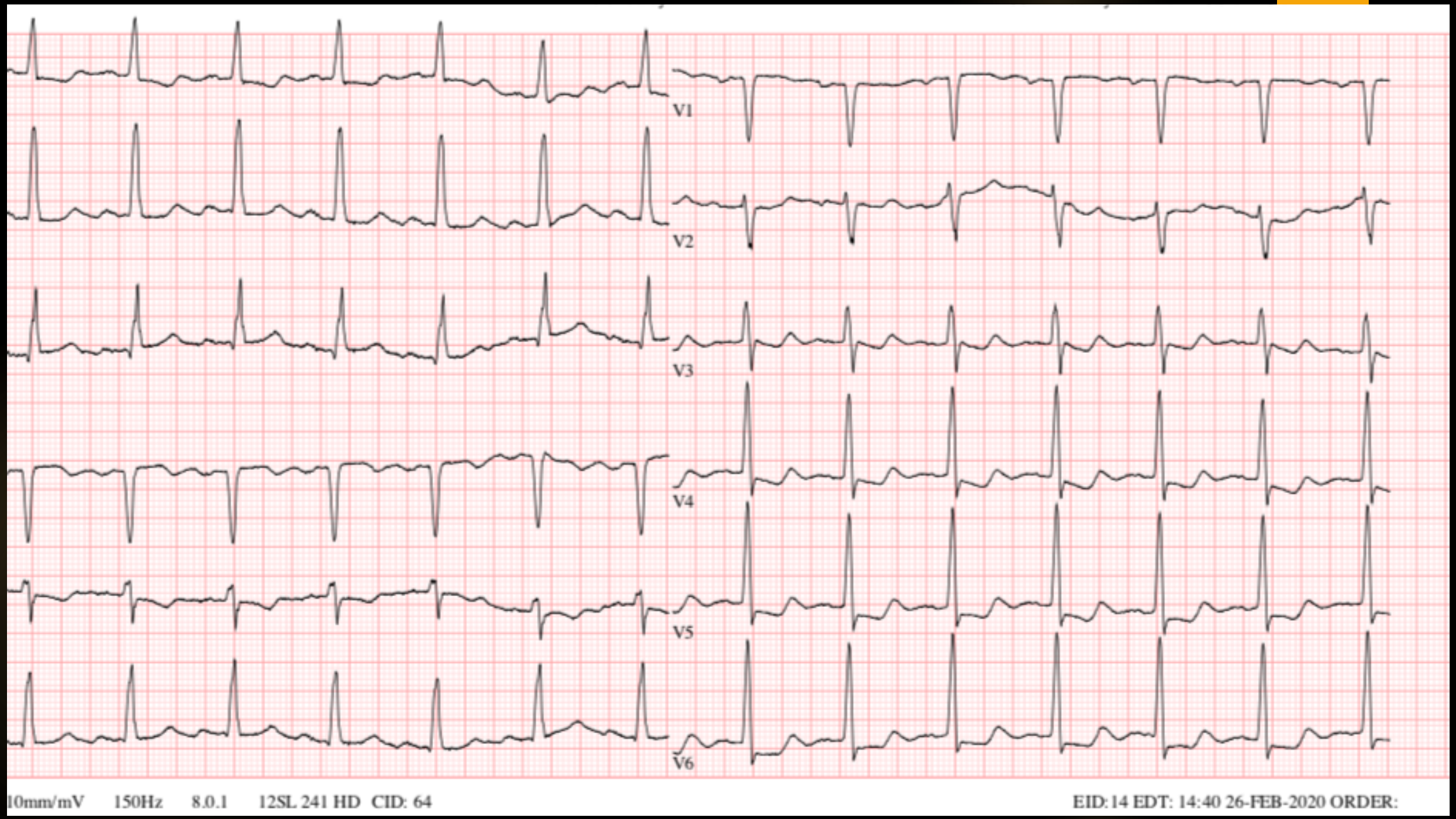
V1
V2
V3
V4
V5
V6
10mm/mV 150Hz 8.0.1 12SL 241 HD CID: 64
EID:14 EDT: 14:40 26-FEB-2020 ORDER:

- Badania lab (odchylenia):
  - CRP 12 (przy normie do 5 mg/l)
  - hsTnI 430 ng/l
  - NT-proBNP 1100
  - Kreatynina 1,2 mg/dl eGFR 52

Badania obrazowe

- Przezklatkowe badanie echokardiograficzne:

Poszerzenie LV i LA; akineza ss. ściany dolnej, hipokineza ss. podstawnego i środkowego ś. przedniej. Umiarkowana stenoza z. aortalnej, łagodna niedomykalność z mitralnej. EF: 32%

- Istotne zwężenie w LCx, graniczne zwężenie Dg – PCI LCx + 2 DES
- W st. ogónym dobrym wypisany po 3 dniach do domu, zaplanowano hospitalizację za 2 miesiące celem wykonania FFR Dg

Przypadek 3

- Pacjentka lat 68, od rana nudności, gniotące bóle nadbrzusza, pojawiające się przy niewielkim wysiłku. Chora utożsamiała obj. z błędem dietetycznym
- Wywiad:
  - Jaki charakter bólu: jak wyżej
  - Ch. przewlekłe: CCS – PCI Dg 4 lata temu, NT, DM t.2, niedoczynność tarczycy
  - Wywiad rodzinny: nieobciążony
  - Używki: przeczy

- Badania lab:

Bez istotnych odchyleń

- hsTnI 13 ng/l (norma do 15)

w kolejnym oznanczeniu 10

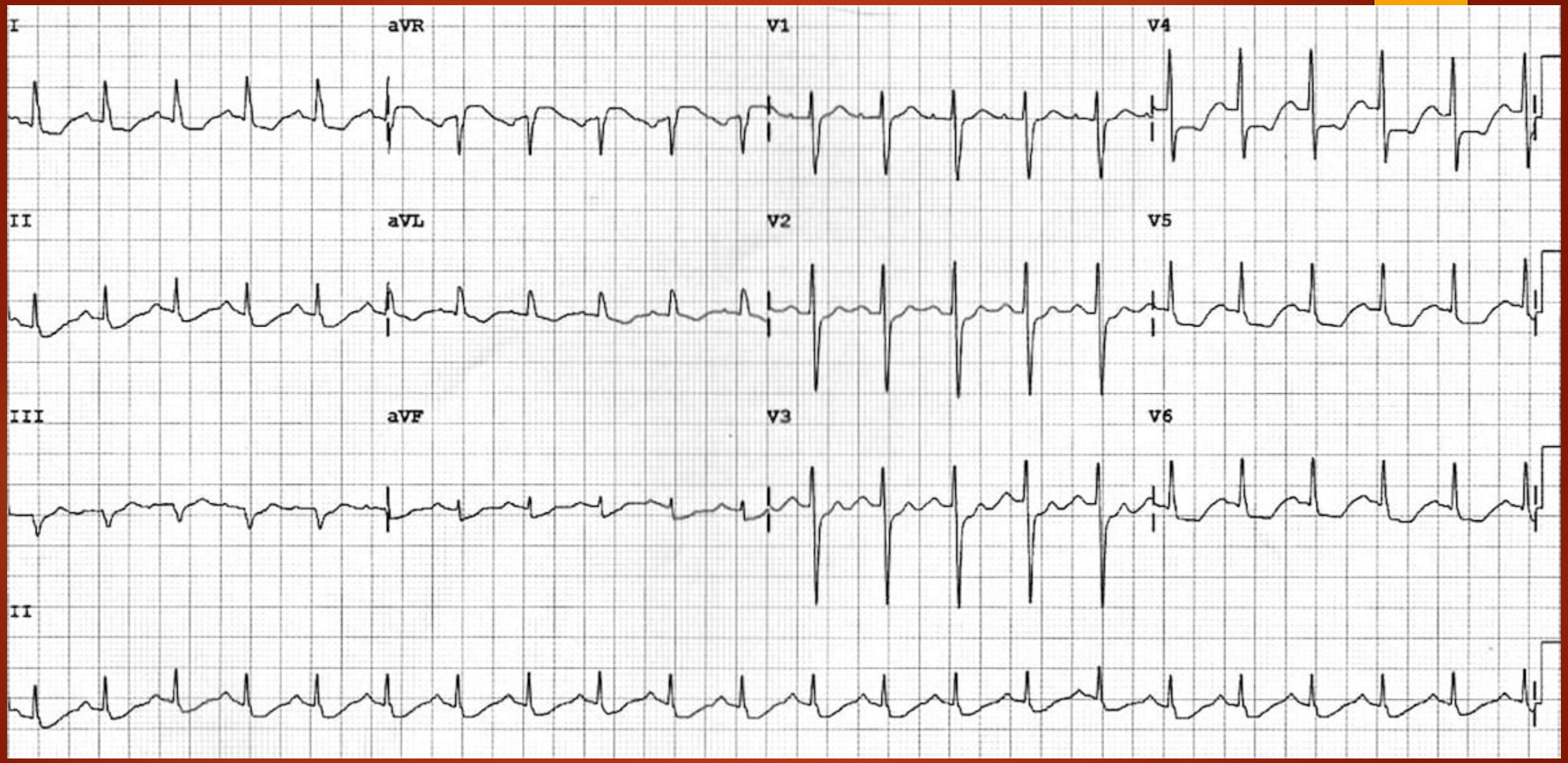
I
aVR
V1
V4
II
aVL
V2
V5
III
aVF
V3
V6
II

Na posiedzeniu HT zakwalifikowana do pomostowania aortalno-wieńcowego. Wykonano by-pass LIMA-LAD – chorą przekazano do ośrodka rehabilitacji kardiologicznej.

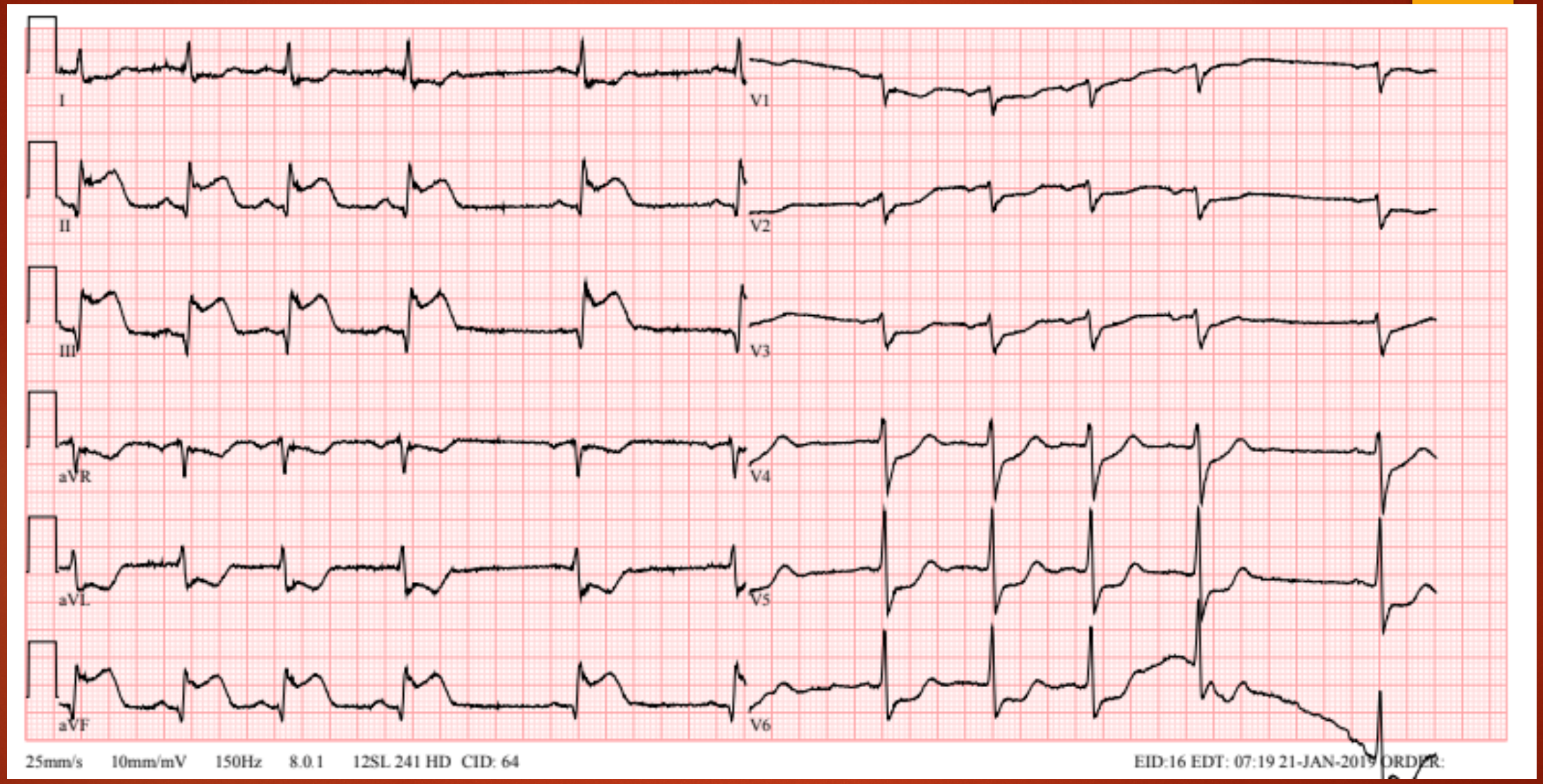
I
V1
II
V2
III
V3
aVR
V4
aVL
V5
aVF
V6
25mm/s 10mm/mV 150Hz 8.0.1 12SL 241 HD CID: 64
EID:16 EDT: 07:19 21-JAN-2019 ORDER:

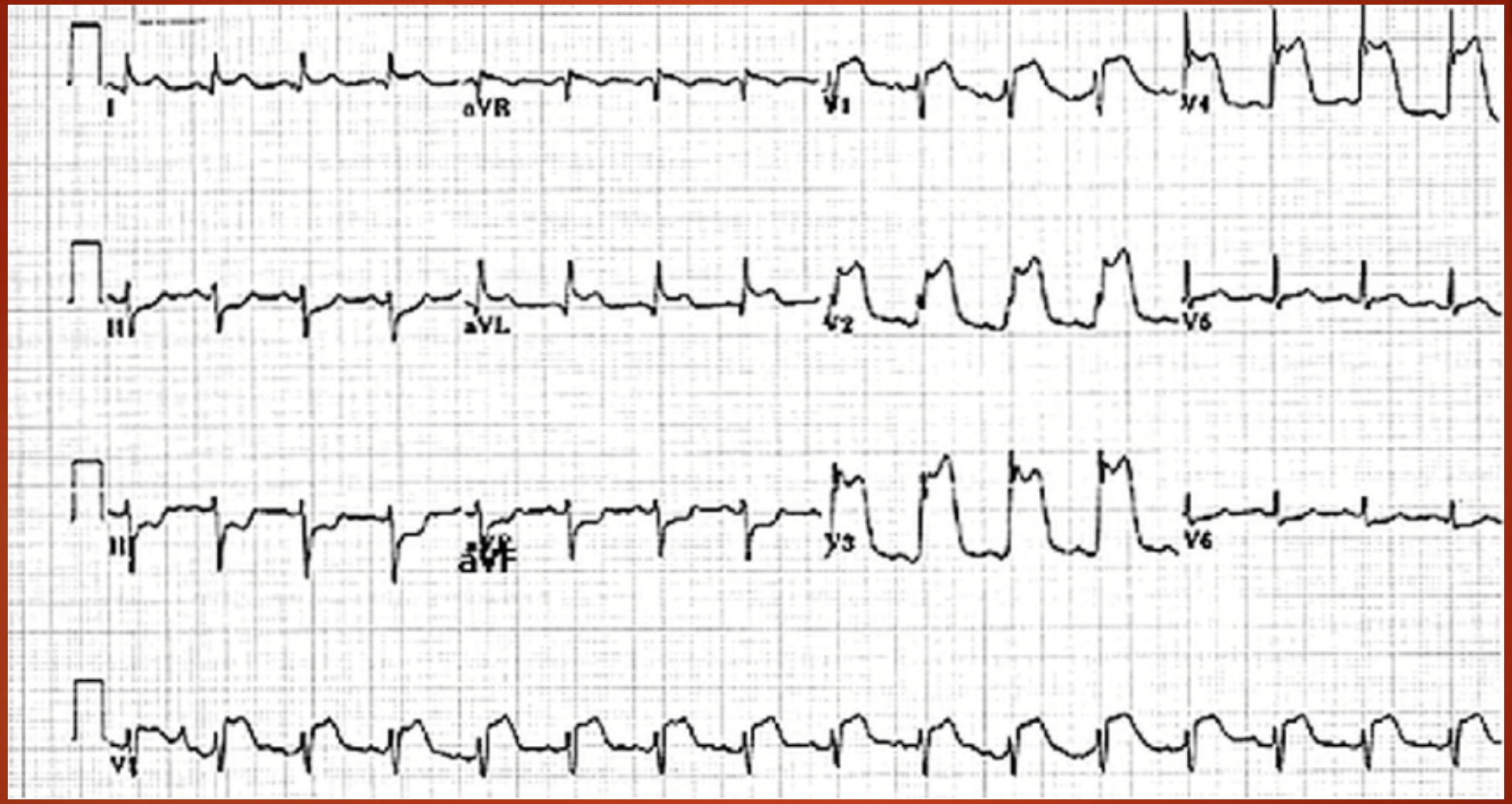
I
aVR
V1
V4
II
aVL
V2
V5
III
aVF
V3
V6
V1

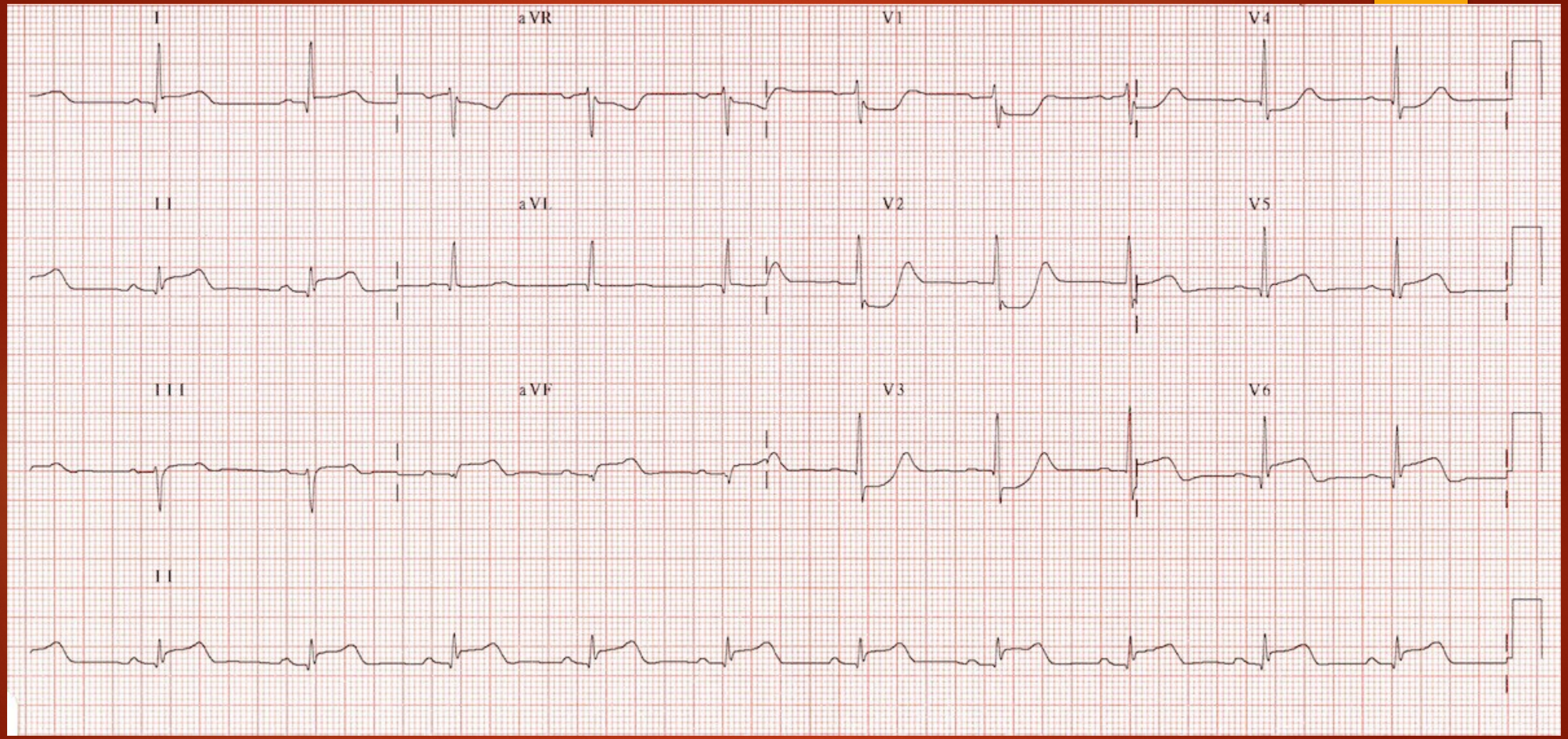
I
aVR
V1
V4
II
aVL
V2
V5
III
aVF
V3
V6
II

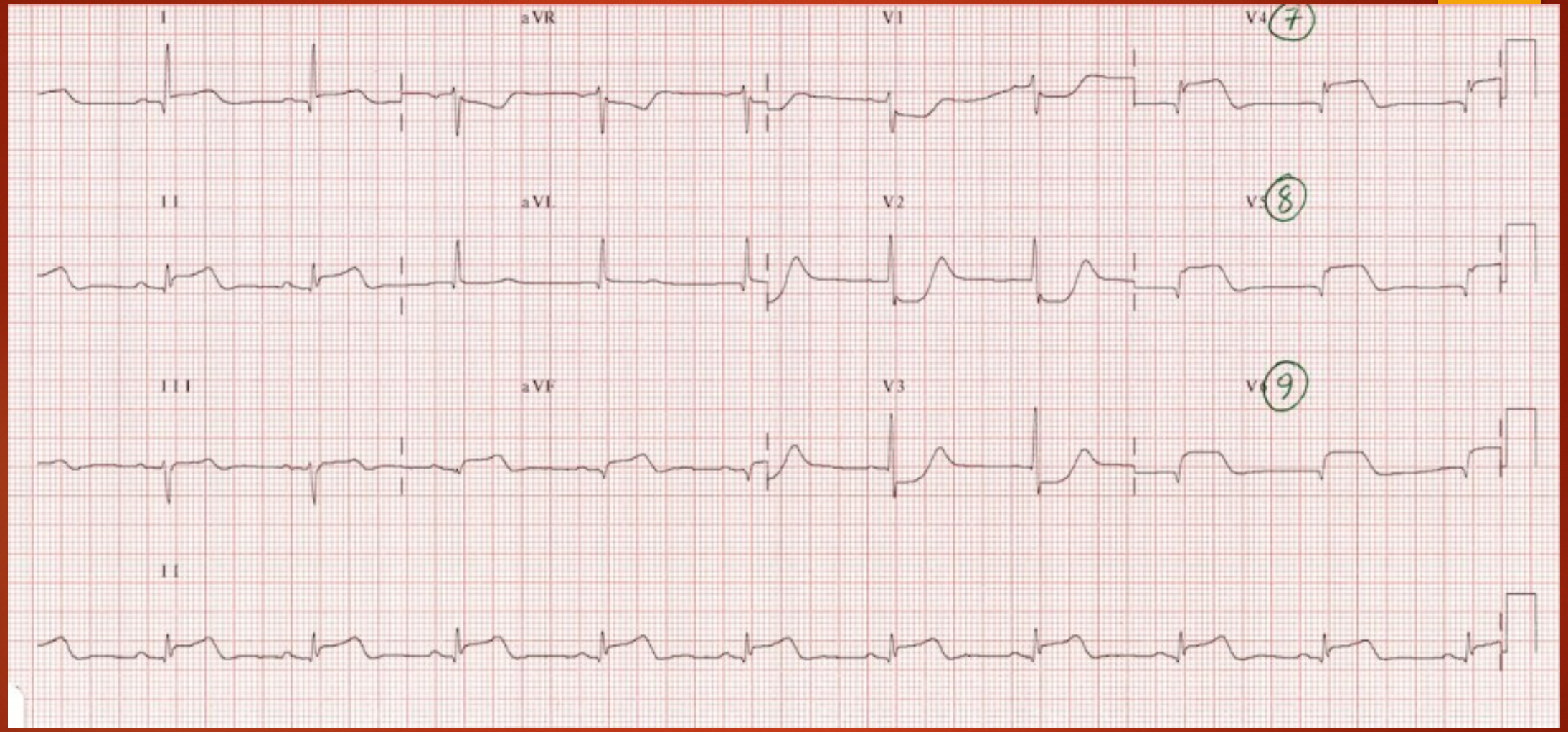
I
aVR
V1
V4
7
II
aVL
V2
V5
8
III
aVF
V3
V6
9
II

BÓLE W KLATCE PIERSIOWEJ POCHODZENIA INNEGO NIŻ NA TLE MIAŻDŻYCOWYM

Przypadek 4

- Pacjentka lat 32, przywieziony na SOR przez męża z powodu bólu w kl. piersiowej z towarzyszącą dusznością. Objawy pojawiły się nagle, w trakcie spaceru z dzieckiem.
- Wywiad:
  - Jaki charakter bólu: kłujący, nasilający się na wdechu i przy nachylaniu
  - Bez ch. przewlekłych, przyjmuje antykoncepecję hormonalną
  - Wywiad rodzinny: matka rak płuca w wieku 55 lat
  - Używki: nikotyznim – pali od 20 r.ż. z przerwą w trakcie ciąży i karmienia, aktualnie 3-5 papierosów dziennie

Badanie przedmiotowe:

HR 120/min, BP 110/75 mmHg, SpO2 88%

Wrażenie ogólne średnie, osłuchowo nad polami płucnymi szmer pęcherzykowy prawidłowy symetryczny, tony serca głośne, czyste, prawidłowo akcentowane. Brzuch miękki, niebolesny, perystaltyka prawidłowa, obj. otrzewnowe ujemne, perystaltyka prawidłowa.

Asymetryczne obrzęk podudzia prawego.

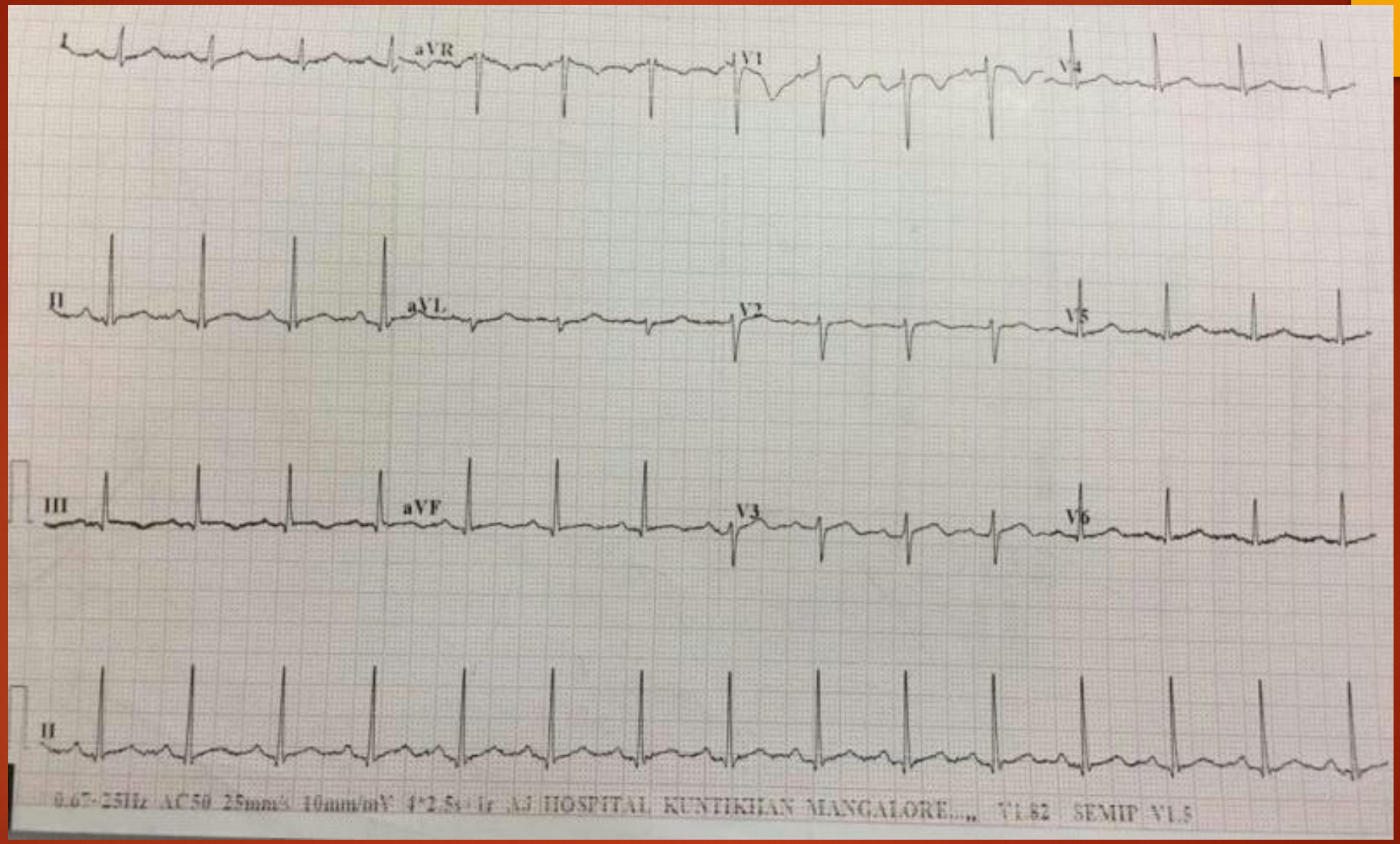
I
aVR
V1
V4
II
aVL
V2
V5
III
aVF
V3
V6
II
0.67-25Hz AC50 25mm/s 10mm/mV 4*2.5s 1r AJ HOSPITAL KUNTIKHAN MANGALORE.... V1.82 SEMIP V1.5

- Badania lab:
  - Morfologia: niewielka leukocytoza, poza tym bez odchyleń
  - CRP 24
  - TnI 90
  - D-dimer 25000 (przy normie do 500 ug/l)

Badania obrazowe

- TTE: cechy przeciążenia prawej komory, AcT 54 ms, TRVmax 3,2, poszerzona IVC, niepodatna oddechowo
- Angio KT tt. Płucnych, nieznaczne poszerzenie pnia płucnego, zator jeździec

Epikryza: pacjentka otrzymała HNF, lecz. Trombolityczne, następnie w st. ogólnym stabilnym przekazania celem wykonania wtórnej przezskórnej trombektomii

Przypadek 5

- Pacjentka lat 53, z rozpoznanym ok. 1,5 miesiąca temu guzem płuca lewego w trakcie dalszej diagnostyki. Od 4-5 miesięcy duszność wysiłkowa, spadek tolerancji wysiłku. W dniu wczorajszym nasilenie objawów, duszność w spoczynku, kłujący ból po lewej stronie klatki piersiowej. Mąż wezwał pogotowie, kobieta odmówiła transportu do szpitala, ratownicy podali MF, Dexaven, nebulizację z salbutamolu. W nocy pogorszenie st. ogólnego, ch. bez kontaktu. Mąż ponownie wezwał pogotowie. Chora przewieziona na SOR.
- Jaki charakter bólu: jak wyżej
- Ch. przewlekłe: niedoczynność tarczycy
- Leki: Euthyrox, Nasen - doraźnie
- Wywiad rodzinny: matka rak piersi ok. 50 r.ż.
- Używki: nikotynizm – 20 papierosów od 18 r.ż.

Badanie przedmiotowe

Wrażenie ogólne złe. Chora, podsypiająca, otwiera oczy na bodźce bólowe. HR ok. 190/min, MAP 50 mmHg, SpO2 84%, GCS 8/9

Osłuchowo trzeszczenia do wysokości kąta łopatek, ściszenie szmeru, świsty, furczenia po str. Lewej, tony serca ciche, miarowe. Brzuch miękki, lekko tkliwy, perystaltyka prawidłowa. Bez obrzęków obwodowych.

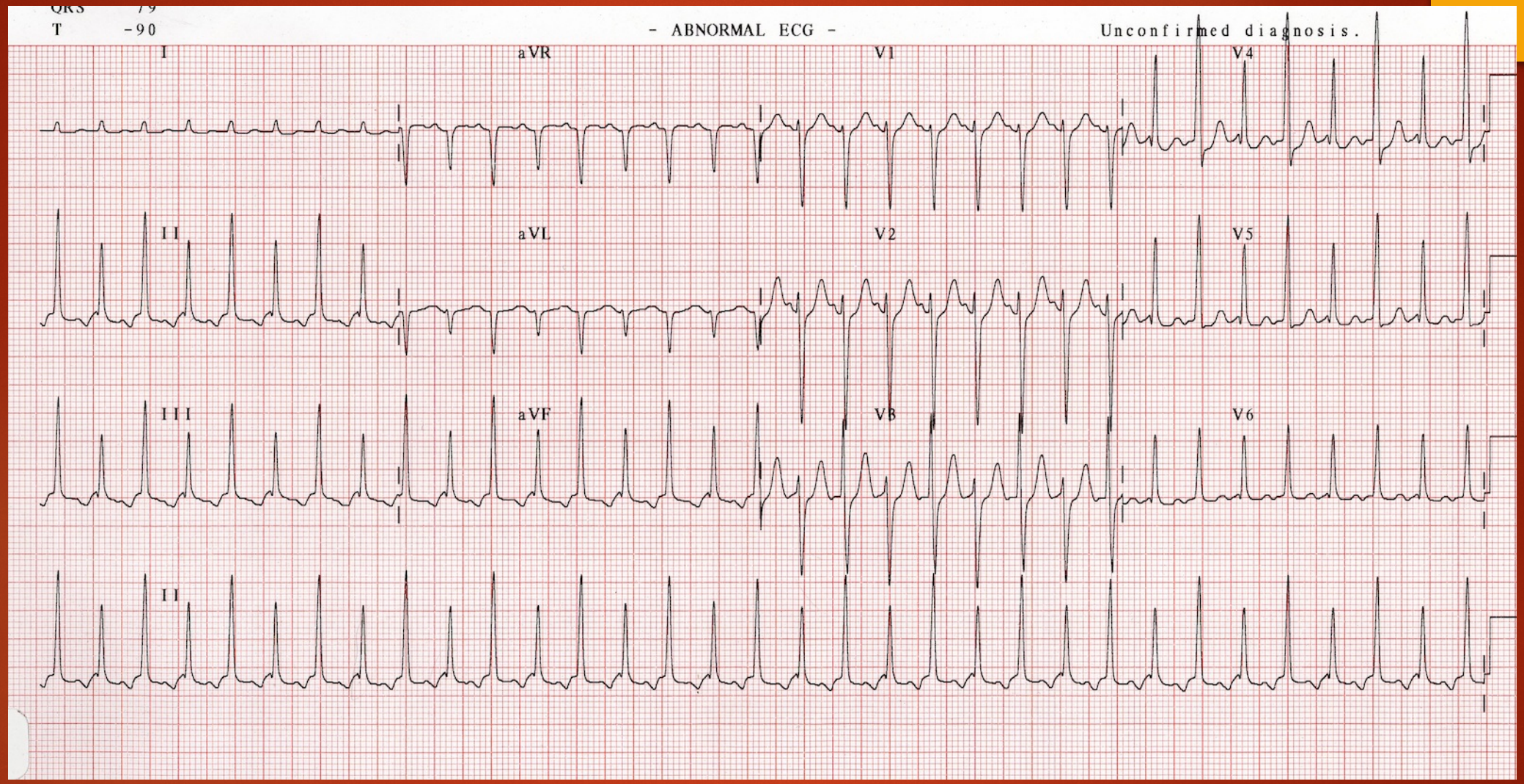
QRS 79
T -90
- ABNORMAL ECG -
Unconfirmed diagnosis.
I
aVR
V1
V4
II
aVL
V2
V5
III
aVF
V3
V6
II

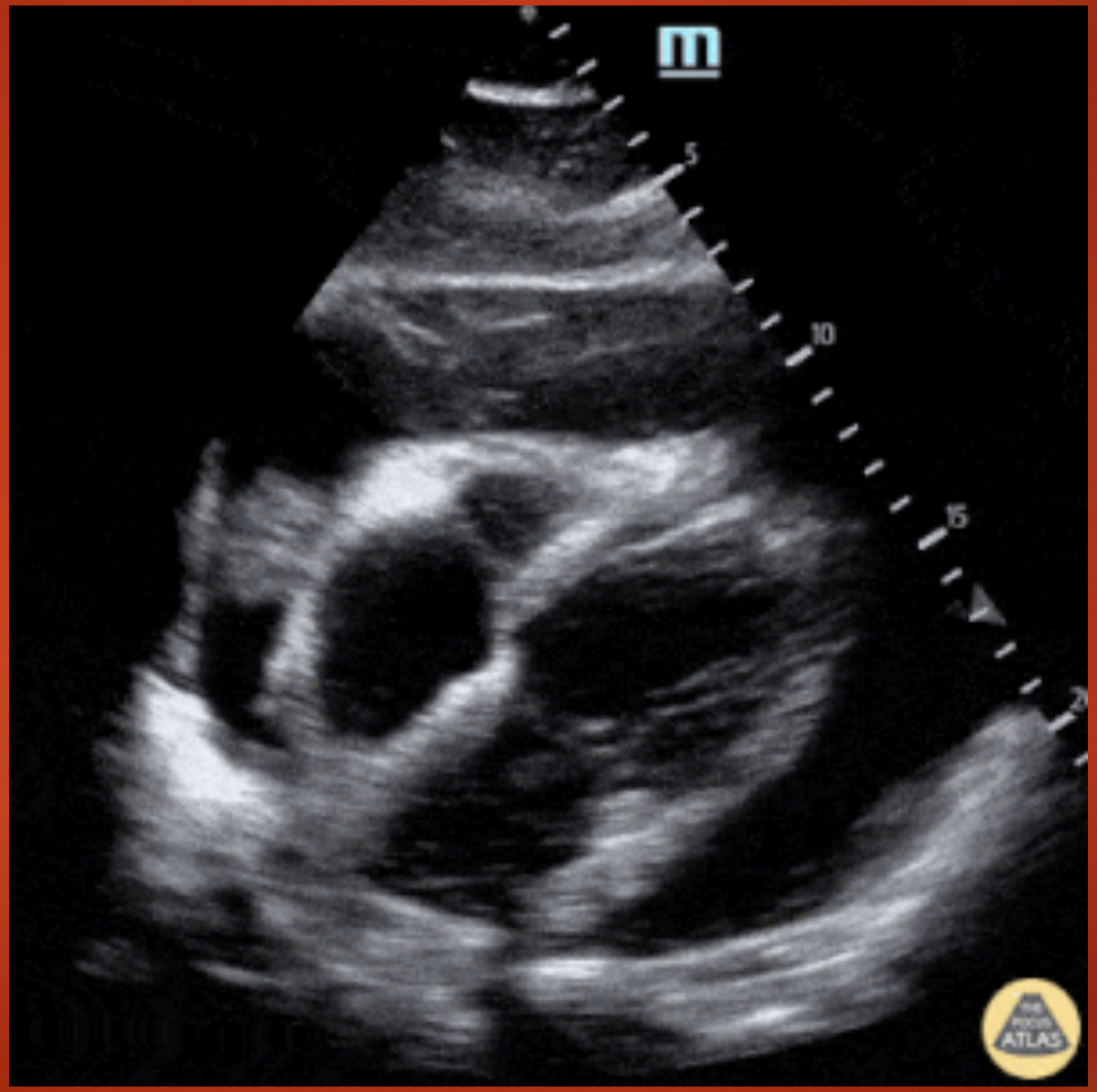
5
10
15
20
ATLAS

- Badania lab:
  - Morfologia: leukocyty 22 tyś/ul
  - APTT ; INR – w normie
  - CRP 250 mg/l
  - TnI – w normie
  - D-dimer 1700 ug/l
  - prokalcytonina 7 ng/ml (do 0,5)

Wykonano pilną perikardiocentezę, zakładając jednoczasowo dren do worka osierdziowego. Uzyskano ok 300 ml, podbarwionego krwią płynu. Uzyskano poprawę st. Hemodynamicznego. Z uwagi na spadek GCS do 7 w kolejnej ocenie, cechy sepsy, chorą zaintubowano i przekazano do dalszego leczenia w warunkach OIT, gdzie po tygodniu zmarła.

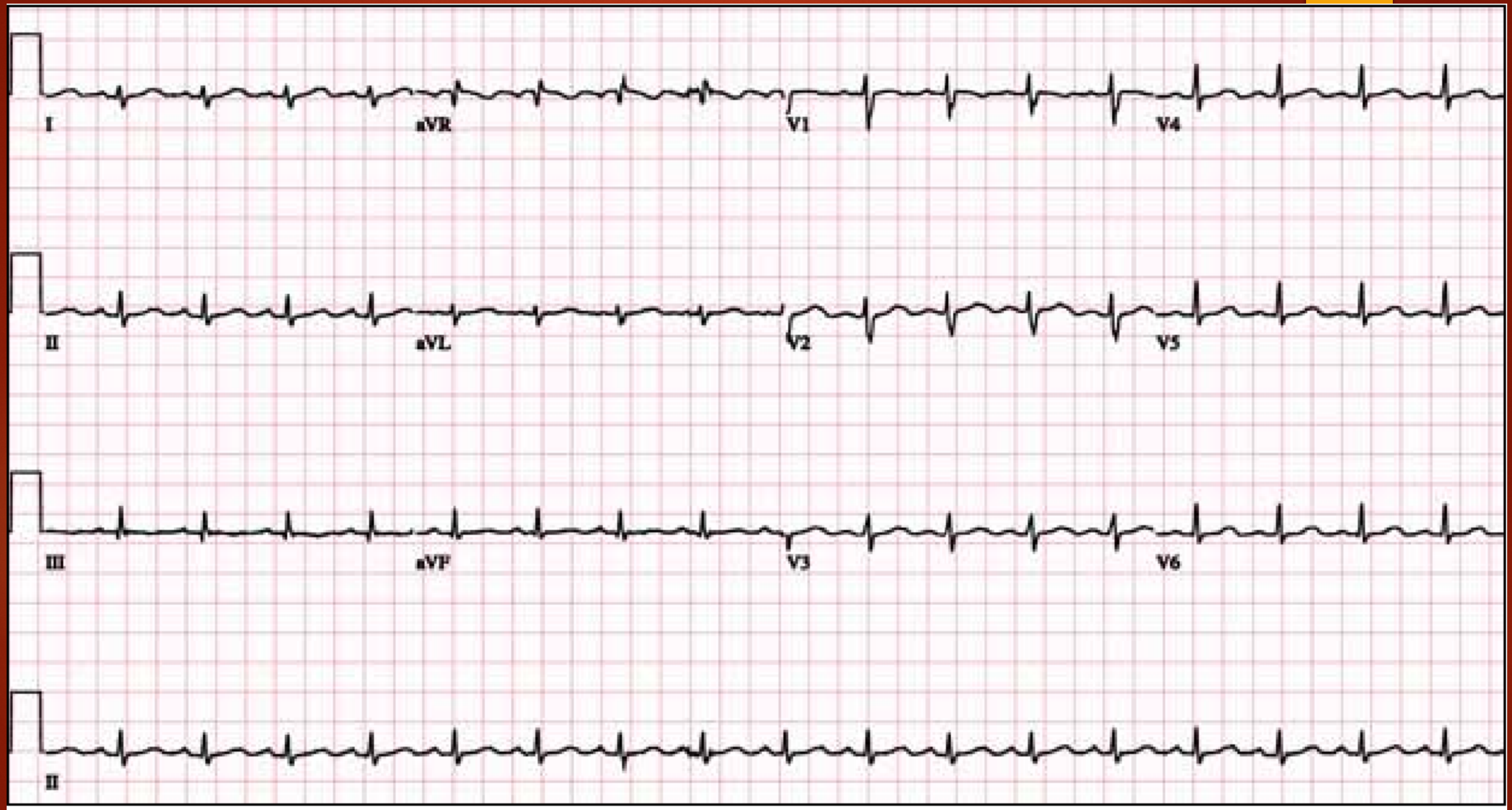

Fig. 3 ECG shows low voltage QRS complexes globally, suggesting pericardial effusion in the clinical context.

Przypadek 6

- Pacjent lat 42, zgłosił się na SOR z bólem w kl. piersiowej z towarzyszącą dusznością i osłabieniem. Dolegliwości pojawiły się w nocy, ból pojawia się i ustępuje samoistnie. W bad. przed. ból przy ruchach biernych i czynnych w ok. st. barkowego P. Chory podaje, że trzy dni temu spadł z drabiny.
- Wywiad:
  - Jaki charakter bólu: gniotący, zmienia się w zależności od położenia ciała, nasila się przy nachylaniu
  - We wcześniejszym wywiadzie: NT – leków nie przyjmuje
  - Wywiad rodzinny: nieobciążony
  - Używki: nikotyznim – 10-15 papierosów dziennie, 1-3 piwa wieczorem, w weekendy mocniejsze alkohole

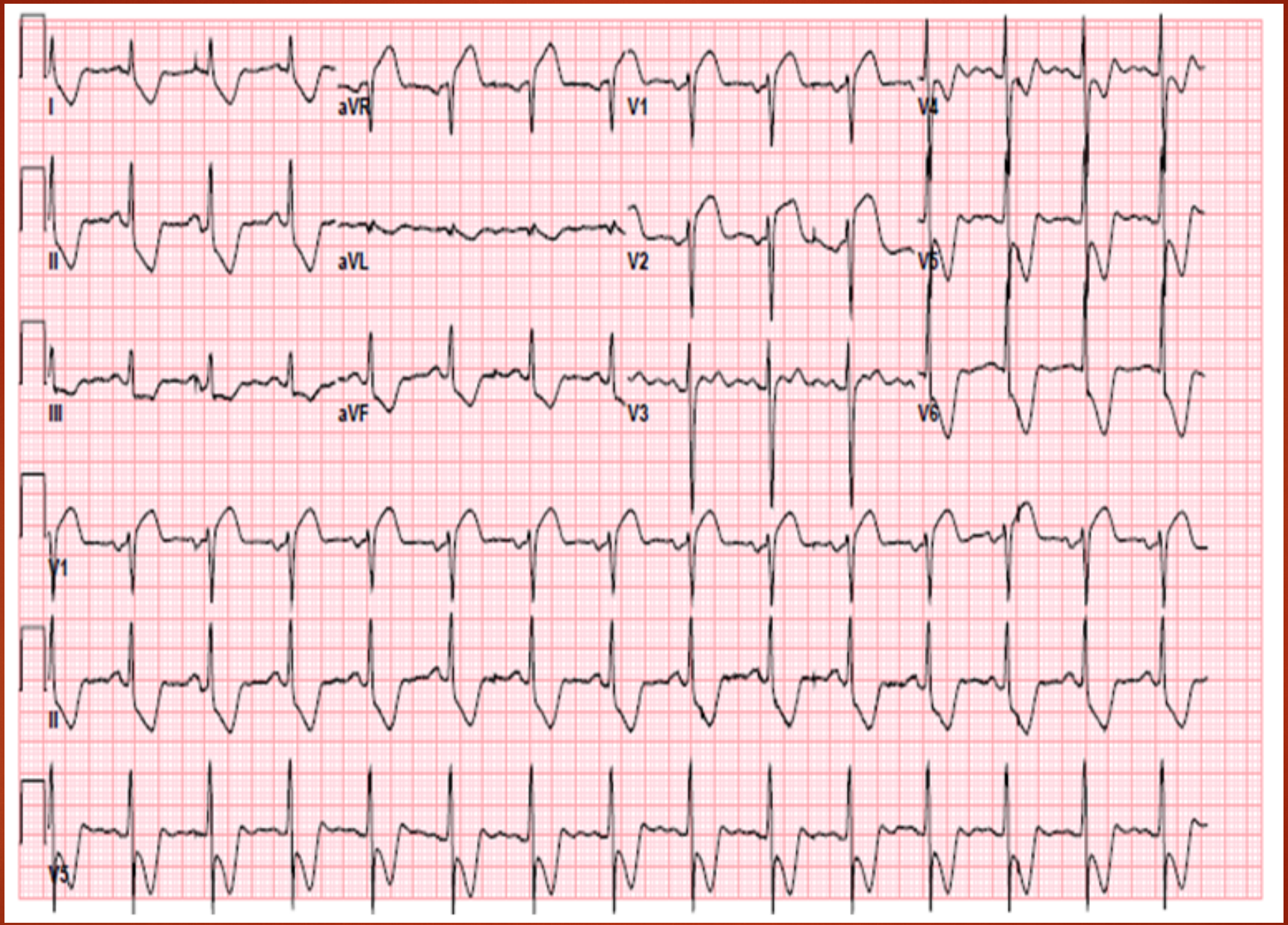
I
aVR
V1
V4
II
aVL
V2
V5
III
aVF
V3
V6
V1
II
V5

Badania obrazowe

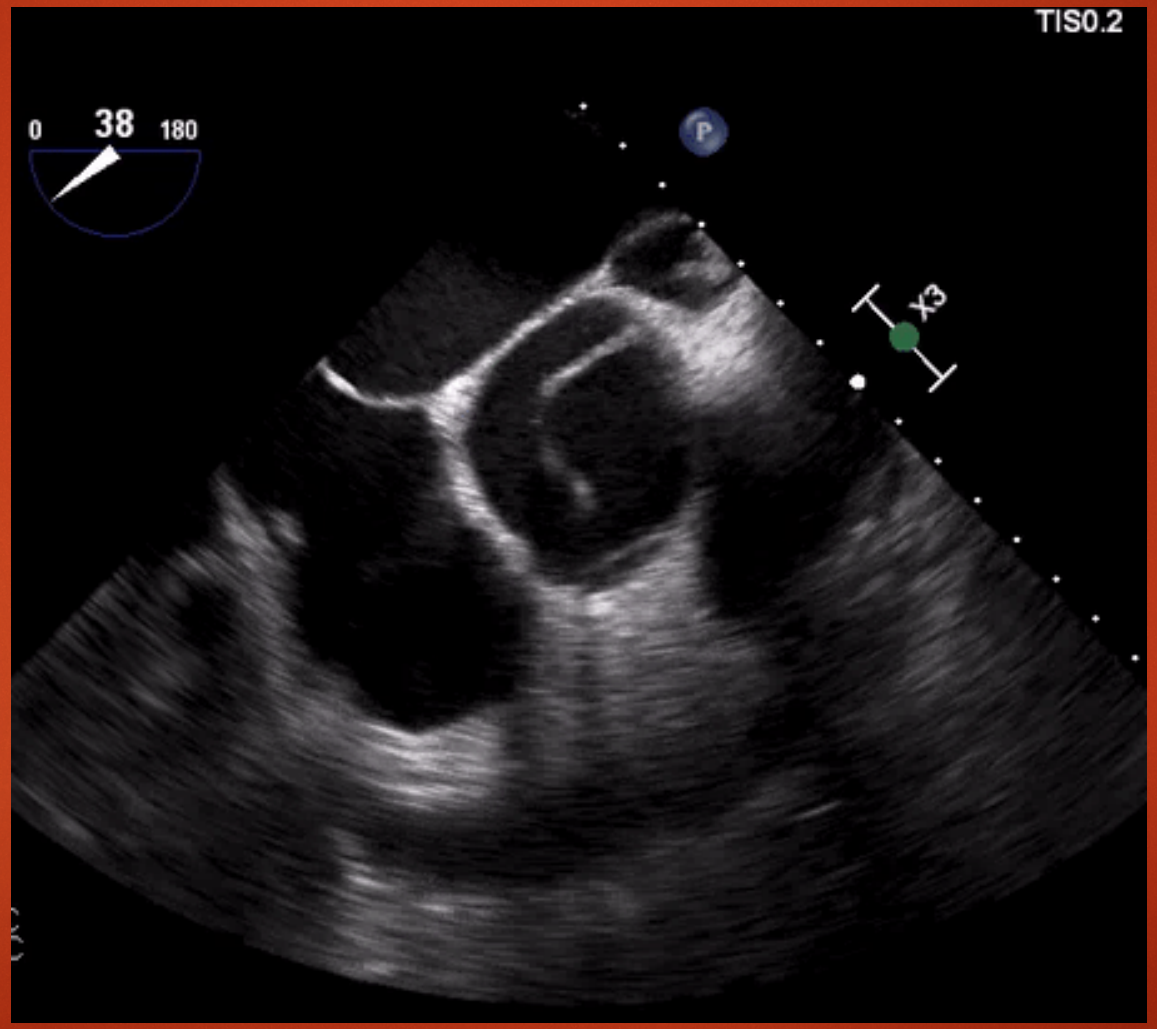

ZABURZENIA RYTMU - PRZYPADKI

PRZYPADEK 1

Chora lat 65 przywieziona przez męża na SOR z powodu uczucia kołatania serca z towarzyszącym silnym uczuciem niepokoju. Objawy od ok. 4-5 godzin

We wcześniejszym wywiadzie: nadciśnienie tętnicze

Leki: Polpril, Amlopin

Wywiad rodzinny: matka – udar krwotoczny

Używki: przeczy

BADANIE PRZEDMIOTOWE

Wrażenie ogólne dosyć dobre. HR ok. 120/min, BP 140/90 mmHg, SpO2 98%. Osłuchowo nad polami płucnymi szmer pęcherzykowy prawidłowy symetryczny. Tony serca głośne, niemiarowe, cichy szmer skurczowy nad koniuszkiem serca. Dyskretne obrzęki ok. kostek.

Zlecono podstawowe badania laboratoryjne: morfologia, koagulologia, kreatynina, sód, potas, glikemia, CRP, TSH oraz EKG

Vent. rate	118	BPM
PR interval	*	ms
QRS duration	72	ms
QT/QTc	312/437	ms
P-R-T axes	* 27	60

Atrial fibrillation with rapid ventricular response
Low voltage QRS
Abnormal ECG

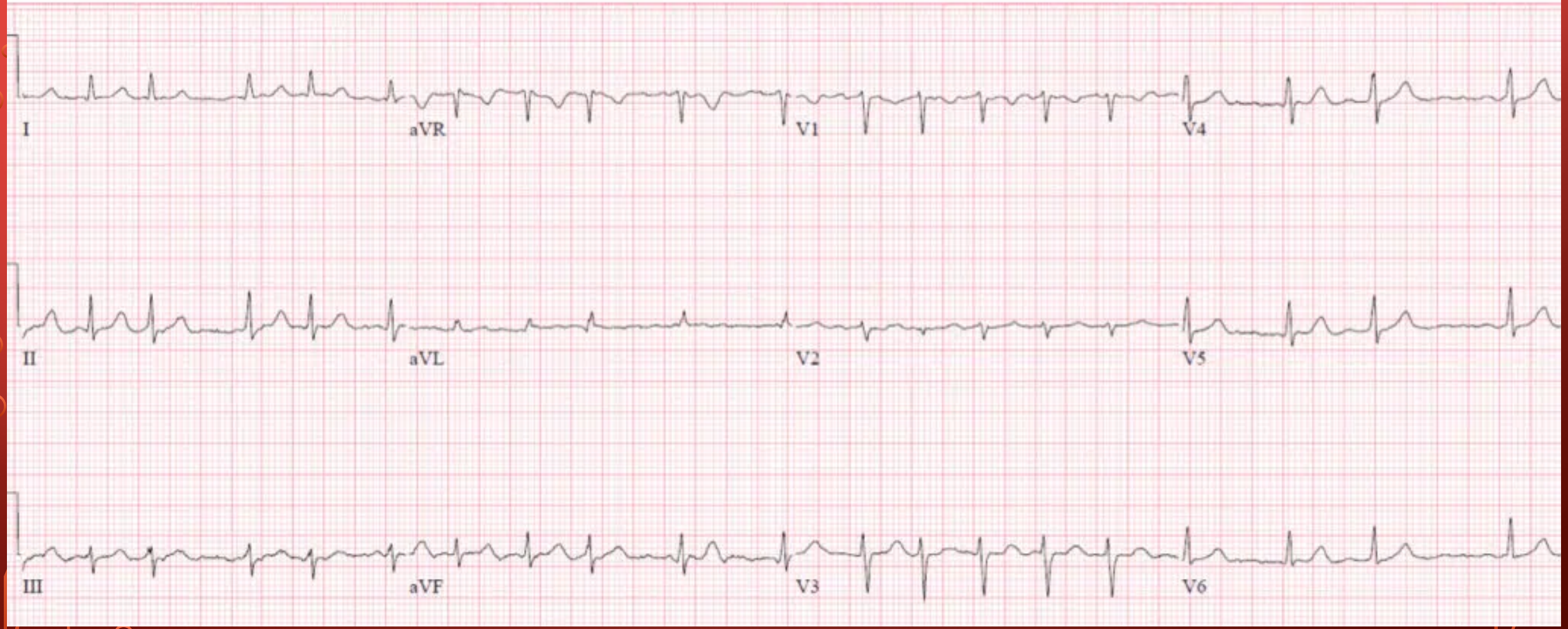

W badaniach laboratoryjnych bez istotnych odchyleń.

W przyłóżkowym badaniu echokardiograficznym, łagodna IM, poza tym bez odchyleń, EF ok 62%.

POSTĘPOWANIE

Pacjentka w st. ogólnym stabilnym, bez strukturalnej ch. serca, bez wywiadu/obj. ch. niedokrwiennej serca, bez istotnych odchyleń w bad. lab.

1. Lecz. farmakologiczne

a) Kontrola częstości rytmu

- B-blokery
- Ca-blokery

a) Próba przywrócenia rytmu zatokowego

- Phenazolina
- Propafenon
- Cordarone

2. DCC

PRZYADEK 2

Kobieta lat 24, przywieziona przez ZRM z powodu tachykardii i niskiego ciśnienia. Wieczorem poczuła nagłe kołatanie serca z towarzyszącymi nudnościami.

We wcześniejszym wywiadzie bez ch. przewlekłych i leków na stałe. Partner podaje, że w przeszłości zdarzały się epizody kołatania serca, ale bez tak mocno nasilonych objawów, ustępujące samoistnie w ciągu sekund/minut, lub po wypiciu szklanki zimnej wody.

Wywiad rodzinny nieobciążony.

Używki: nikotynizm, alkohol okazjonalnie

BADANIE PRZEDMIOTOWE

Wrażenie ogólne złe. Ch. przytomna, z trudnością odpowiada na pytania, ale w kontakcie logicznym prawidłowym. Zlana potem. Tachypnoe 30/min. Osłuchowo nad polami płucnymi szmer pęcherzykowy prawidłowy symetryczny, tony serca, głośne czyste.

HR ok 220/min, BP 110/75 mm/Hg, Sp02 99% bez tlenu.

I
aVR
V1
V4
II
aVL
V2
V5
III
aVF
V3
V6
V1

POSTĘPOWANIE

- Zlecono podstawowe badania laboratoryjne

1. Lecz. farmakologiczne

a) Kontrola częstości rytmu

- B-blokery
- Ca-blokery

a) Próba przywrócenia rytmu zatokowego

- Phenazolina
- Propafenon
- Cordarone

2. DCC

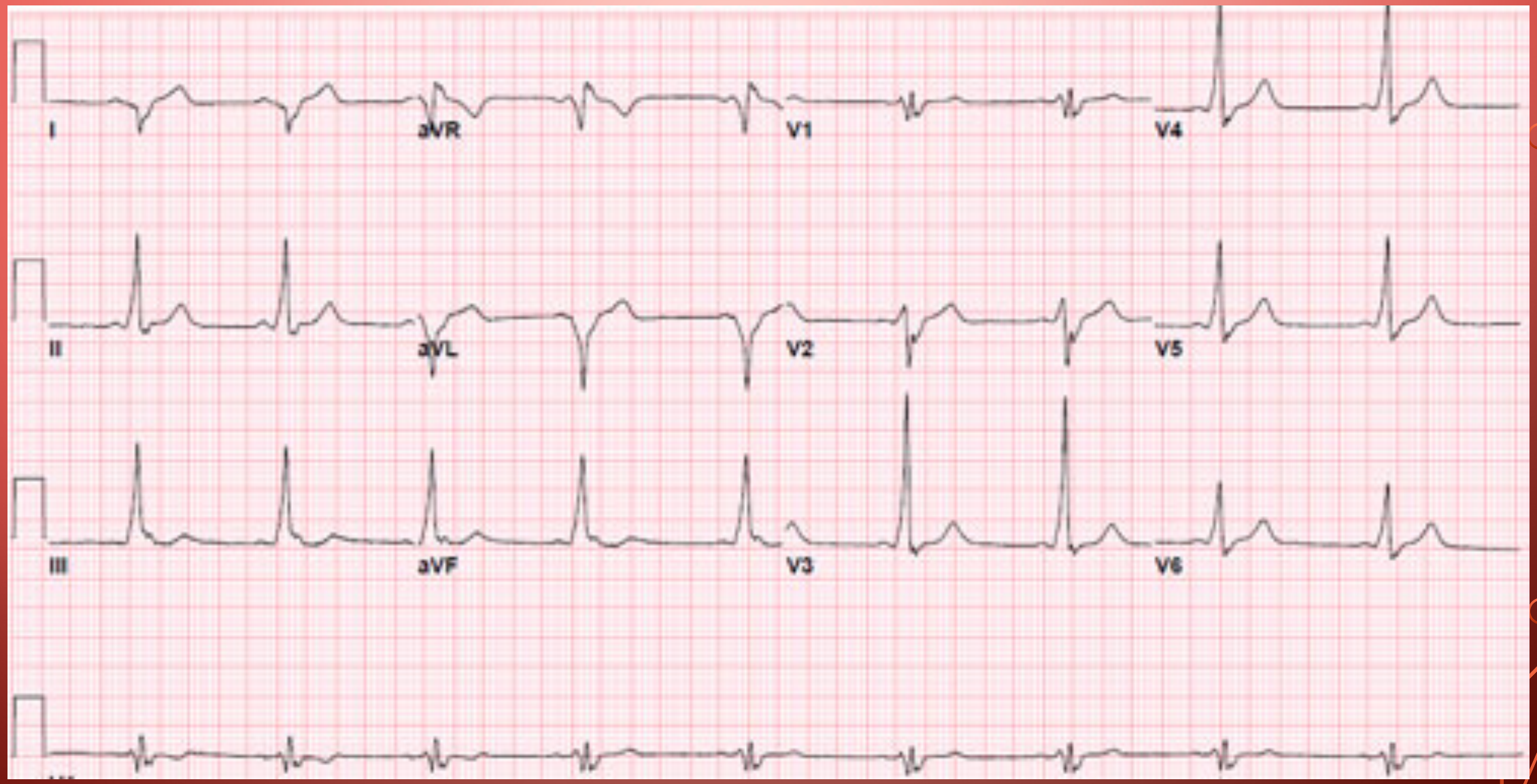
I
aVR
V1
V4
II
aVL
V2
V5
III
aVF
V3
V6

PRZYPADEK 3

- Pacjent skierowany przez lekarza rodzinnego z wstępną dg. migotania przedsionków. Ch. lat 69, zgłosił do POZ na okresowe badania, gdzie wykonano EKG. Nie zgłaszał, żadnych dolegliwości.
- We wcześniejszym wywiadzie: HA, hiperlipidemia, BPH
- Leki: Lecalpin, Telmizek HCT, Roswera, Doxar, Finaster
- Uczulenia: Biseptol – wysypka
- Wywiad rodzinny: ojciec MI w wieku 68 lat
- Używki: alkohol okazjonalnie

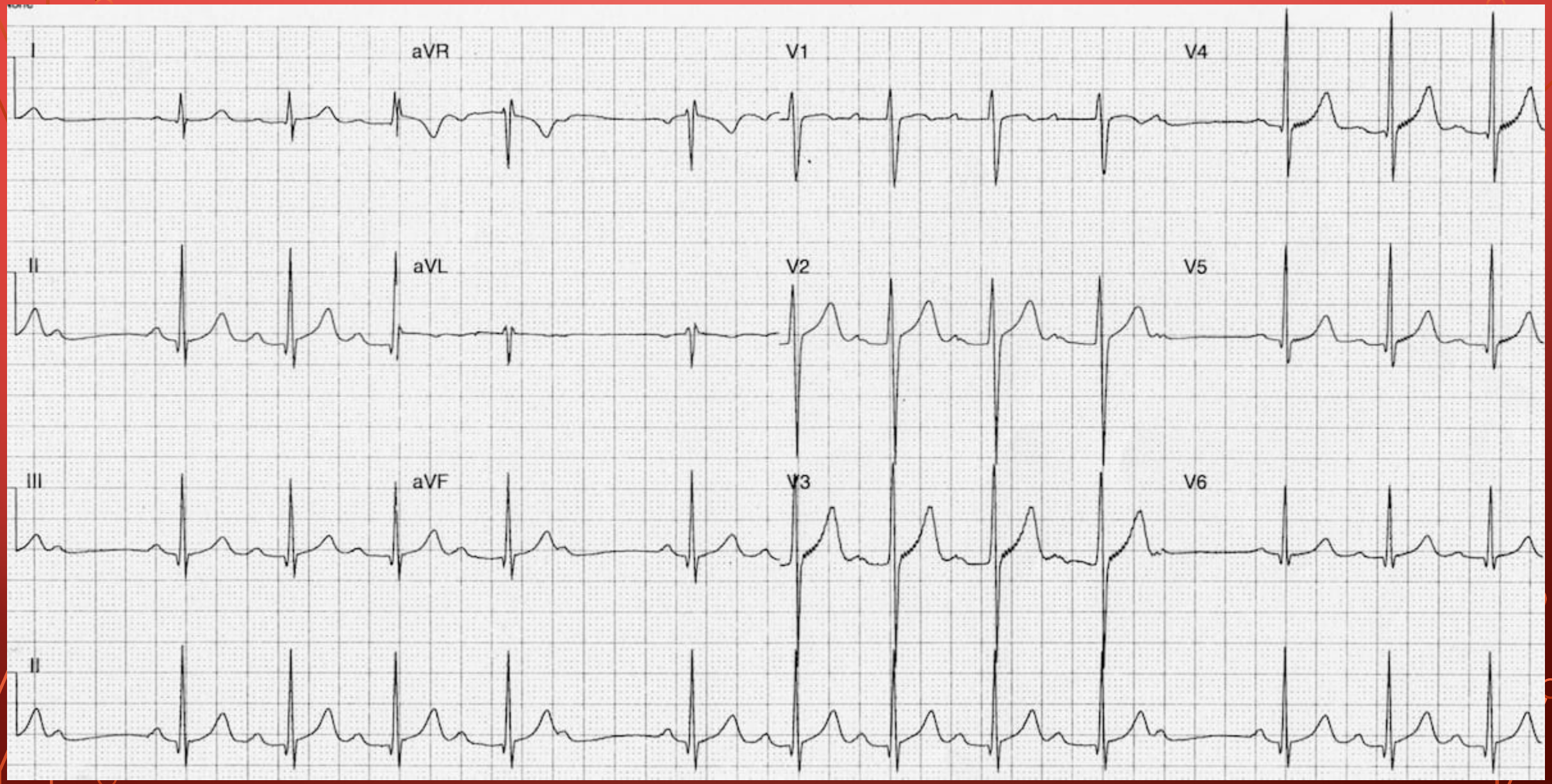
I
aVR
V1
V4
II
aVL
V2
V5
III
aVF
V3
V6
II

POSTĘPOWANIE

Po krótkim ocenie badań laboratoryjnych (bez istotnych odchyleń) oraz krótkim okresie obserwacji, wypisany do domu z zaleceniem wizyty kontrolnej w Poradni Kardiologicznej.

PRZYPADEK 4

Chory lat 60 przywieziony na SOR przez ZRM, który został wezwany przez przechodniów, do pijanego mężczyzny, leżącego na chodniku.

Przy przyjęciu, pacjent podsypiający, nielogicznie odpowiadający na pytania. Wywiad niemożliwy do zebrania.

Zlecono:

- podstawowe badania laboratoryjne
- EKG
- KT głowy.

BADANIE PRZEDMITOWE

Wrażenie ogólne średnia. BP 100/65 mmHg, HR 30/min, SpO2 97%.

Osłuchowo szmer pęcherzykowy prawidłowy, poj. świsty. Tony serca ciche, prawidłowo akcentowane, cichy szmer skurczowy w rzucie zastawki aortalnej. Brzuch miękki, niebolesny, perystaltyka prawidłowa, obj. otrzewnowe ujemne. Umiarkowane obrzęki podudzi. W podstawowym badaniu neurologicznym bez odchyleń.

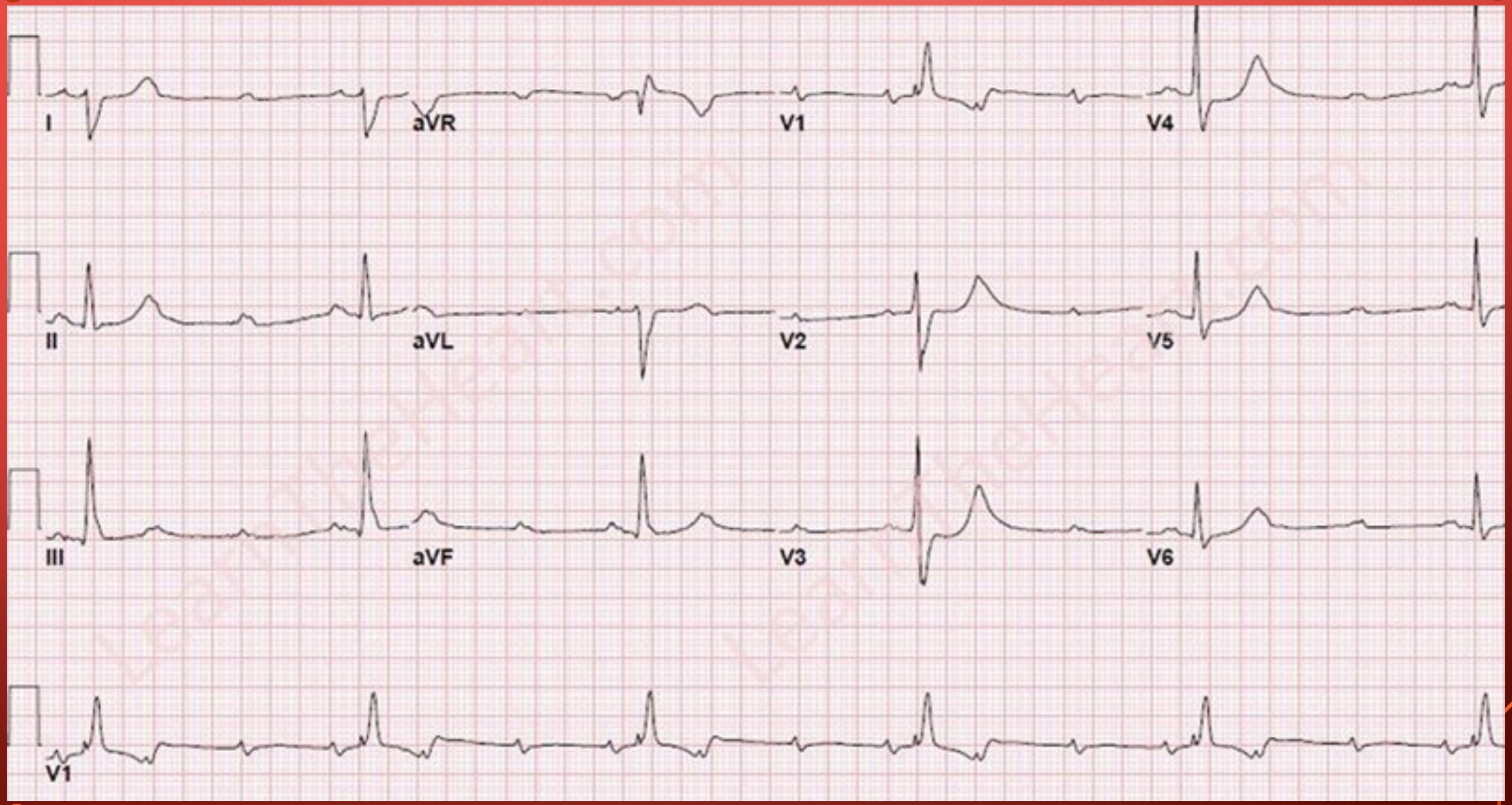
I
aVR
V1
V4
II
aVL
V2
V5
III
aVF
V3
V6
V1

BADANIA LABORATORYJNE (ODCHYLENIA)

- NT-proBNP – 5 tyś. pg/ml
- Hgb 11 g/dl
- 3,8 mln/mm3
- Hct 34 %
- eGFR 52%
- Potas 3,3 mmol/l

POSTĘPOWANIE

1. Farmakologiczne

- Beta-mimetyki we wlewie ciągłym: adrenalina, dopamina, dobutamina, izoprenalina
- Teophilina

2. Zabiegowe

- Stymulacja czasowa – przezskórna/elektroda endokawitarna
- Implantacja stymulatora

POSTĘPOWANIE

Założono elektrodę do stymulacji czasowej. Po uzyskaniu poprawy, zebrano wywiad z pacjentem. Chory po 3 MI, licznych PCI. W wykonanym bad. Echokardiograficznym, odcinkowe zab. Kurczliwości z EF ok 30%. Wykonano koronarografię gdzie nie stwierdzono istotnych zmian w tt. Wieńcowych. Implantowano ICD. Po optymalizacji farmakoterapii, w stanie ogólnym dobrym, wypisany do domu.

PRZYPADEK 5

Pacjent lat 54, przyjechał samochodem na SOR z bólem w kl. piersiowej. Obj. pojawiły się w drodze do pracy. Po zebraniu wywiadu, wykonaniu EKG, chory został zamonitorowany, zlecono podstawowe badania laboratoryjne.

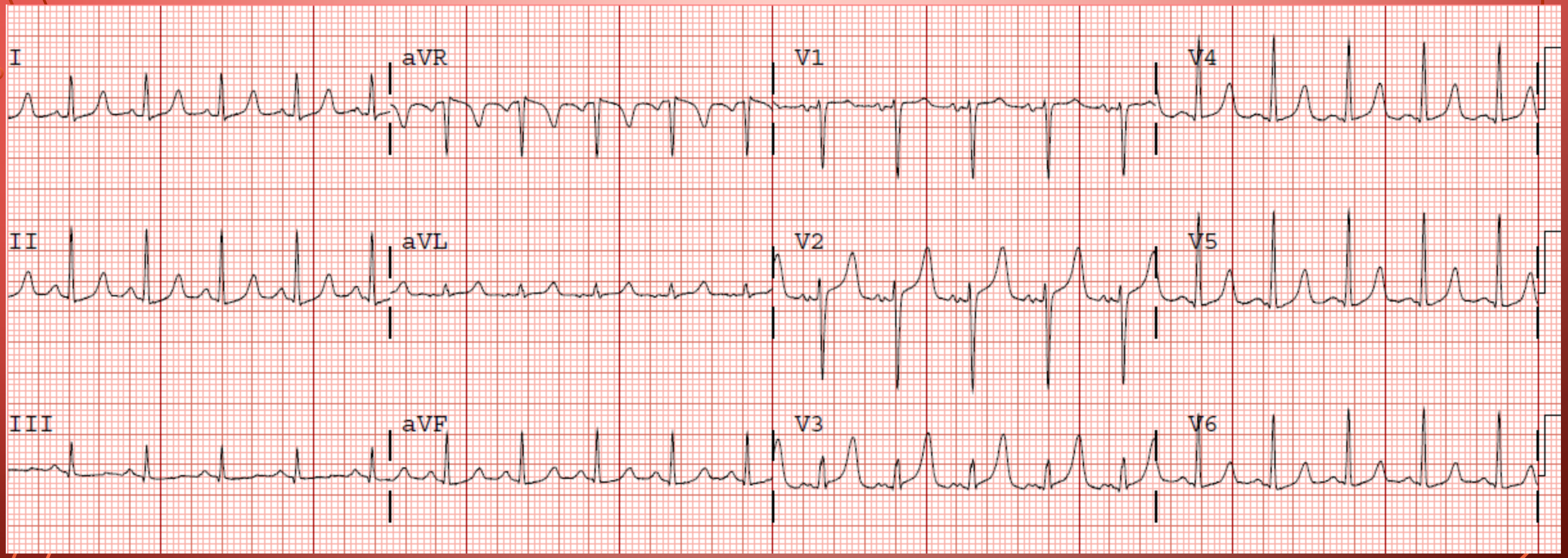
I
aVR
V1
V4
II
aVL
V2
V5
III
aVF
V3
V6

W trakcie zbierania wywiadu chory przestał reagować. Dokonano szybkiej oceny st. chorego – brak oddechu, brak tętna – wdrożono RKO.

ZAPIS EKG NA MONITORZE W TRAKCIE ZDARZENIA

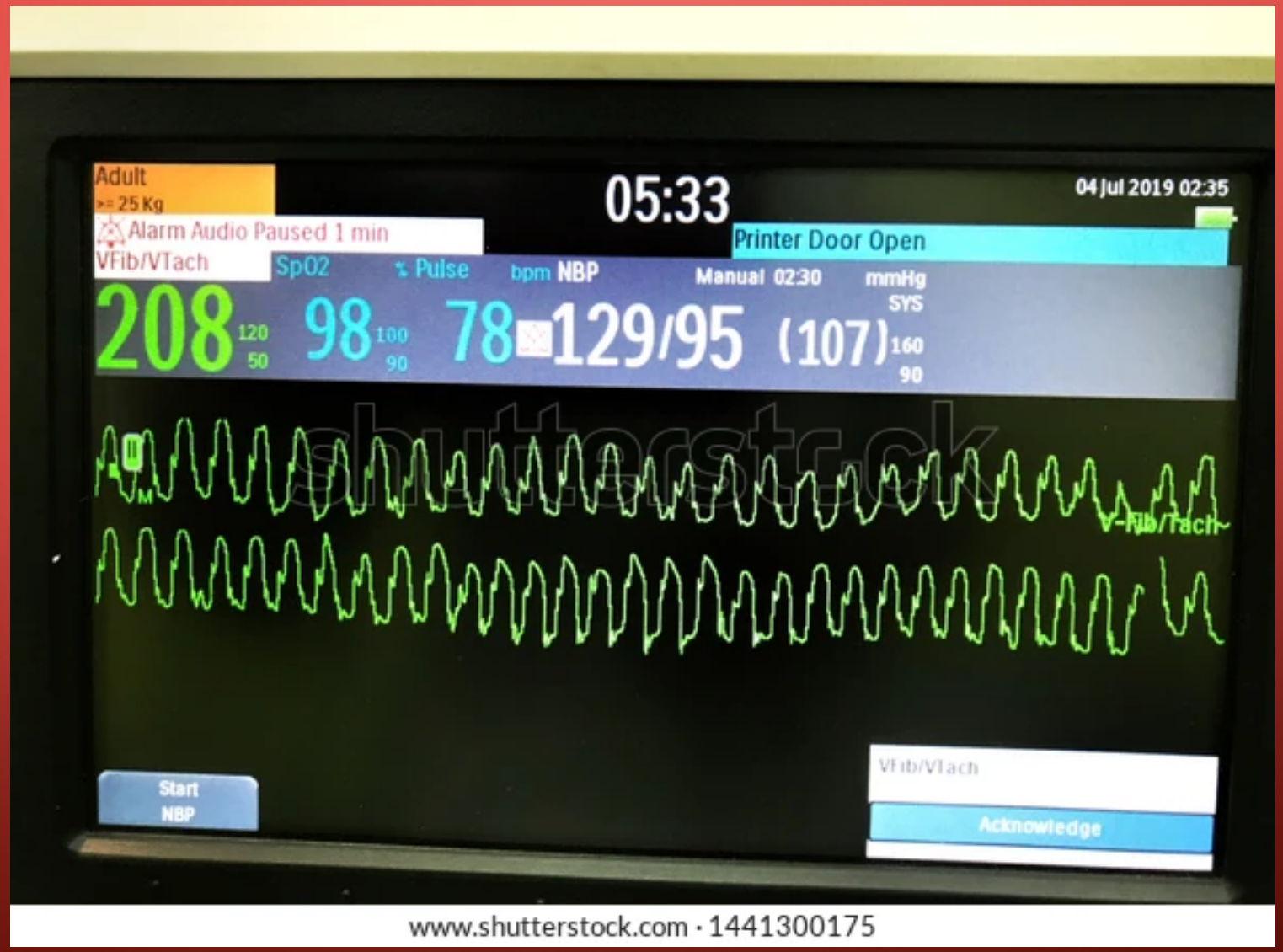

POSTĘPOWANIE

Po krótkim okresie uciśnięć klatki piersiowej, potrzebnym do przygotowania urządzenia, wykonano defibrylację energią 200 J, dokonano szybkiej oceny rytmu.

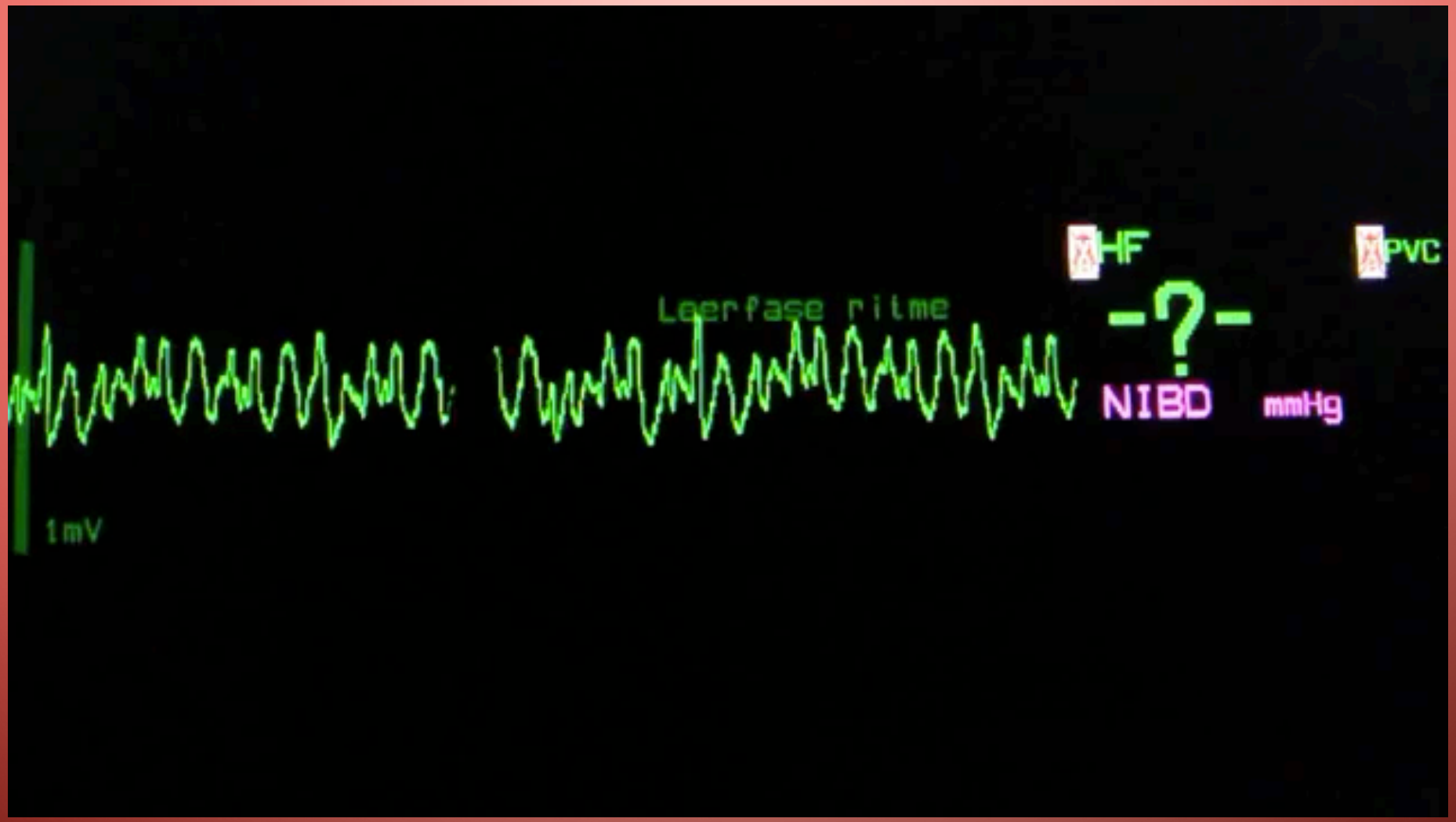
HF
PVC
Leerfase ritme
-?-
NIBD
mmHg
1mV

POSTĘPOWANIE

Wykonano kolejną defibrylację energią 200 J uzyskując powrót rytmu zatokowego. Dokonano szybkiej oceny st. pacjenta – pacjent przytomny, nieco zdezorientowany, zgłasza silny ucisk za mostkiem.

Zlecono pilne wykonanie EKG.

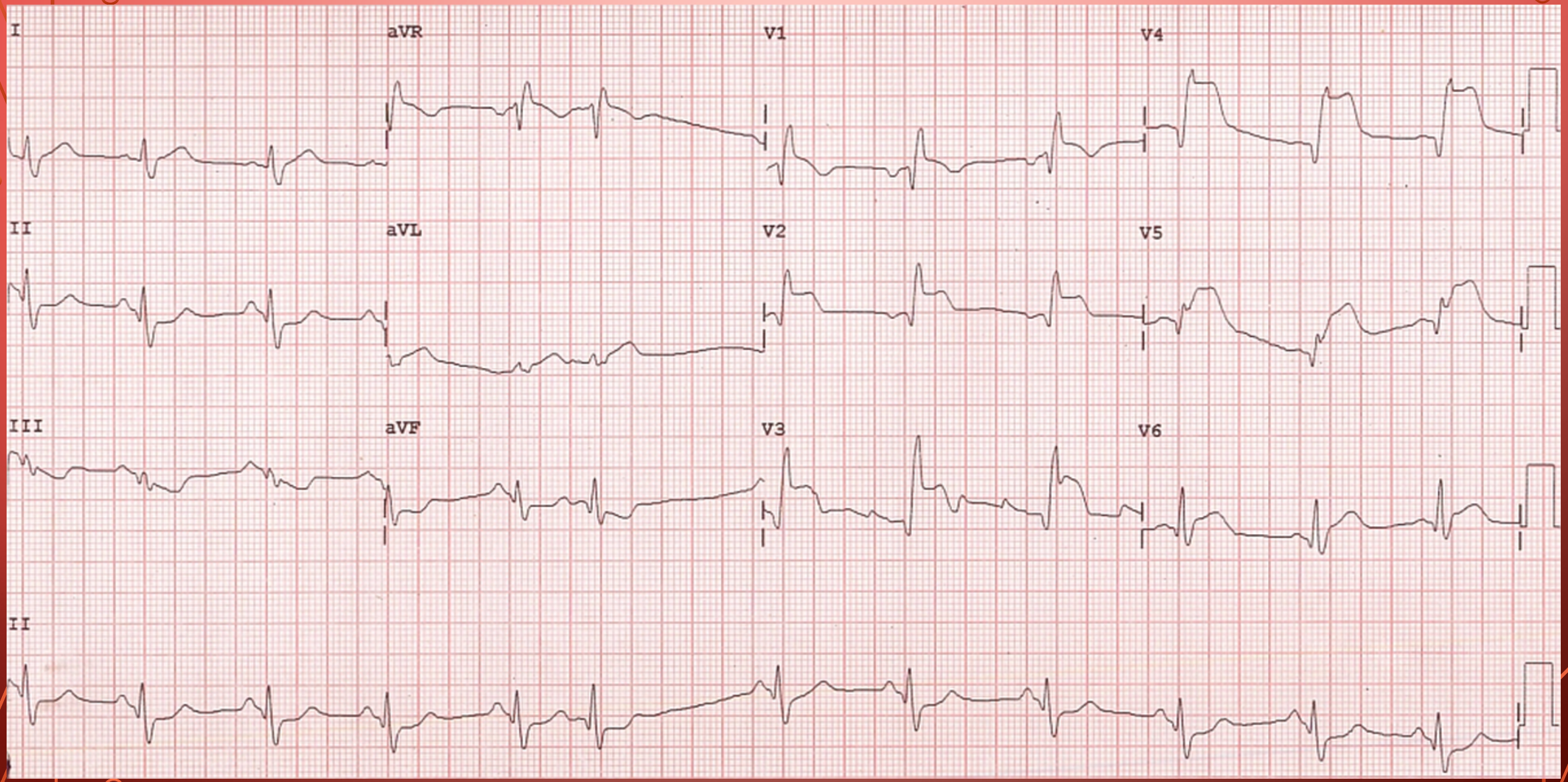
I
aVR
V1
V4
II
aVL
V2
V5
III
aVF
V3
V6
II

POSTĘPOWANIE

- Podano ASA 300 mg, Brilique 180 mg
- Przekazano do pracowni hemodynamiki; w koronarografii LAD niedrożna w ostium – implantowano 1 DES
- Po 7 dniach w stanie ogólnym dobrym, wypisany do domu.

PRZYPADEK 6

Pacjent lat 24, zgłosił się z powodu punktowego, kłującego bólu po lewej stronie klatki piersiowej.

- We wcześniejszym wywiadzie bez ch. przewlekłych i leków na stałe
- Wywiad rodzinny nieobciążony
- Używki neguje

Zlecono wykonanie EKG

Ratownik wykonujący EKG zostawił pacjenta i pobiegł po lekarza dyżurnego informując go o tym, że u chorego wystąpiło migotanie komór. Lekarz niezwłocznie udał się do pacjenta, gdzie otrzymał następujący zapis EKG.

UCSF
University of California
San Francisco

Alarm - VFIB

Sat Mar 09, 2013 21:42:59 -- VFIB Page 1 of 2

10ICC-6
StudyID: 10-034_1

HR 107, PVC 23, RR 22, AR1 123 / 33 (61) Rt. 93, SpO2 99 (93), TMP-1 37.6, NBP 92 / 54 (67)
Resp Sense: 40%, Dur: 6 secs, Level: Crisis, Audio: Enabled, PaceMode: 0

Comments:

PRZYPADEK 7

Zespół ratownictwa został wezwany do nieprzytomnego, 70 letniego pacjenta. Z relacji żony, mąż od kilku dni czuł się coraz słabiej, zaczęły pojawiać się obrzęki kończyn dolnych. Pomimo przyjmowania dużej ilości płynów, oddawał bardzo mało moczu. Niestety cała dokumentacja medyczna została w domu pacjenta (aktualnie przebywali u córki). Kobieta była w stanie jedynie powiedzieć, że miał bardzo chore nerki, leczył się na ciśnienie, cukier, raka prostaty, kilkanaście lat temu przebył zawał (nie wie czy wykonano koronarografię) i ogólnie leczył się na serce. Palił całe życie 1-2 paczki dziennie, okresowo nadużywał alkoholu.

Przyjmował następujące leki (żona nie była pewna, leki przyjmował sam): Prestarium, Glucophage, Bisocard, Spironol, Kalipoz, Amlopin, Acard, Cardura, Apo-Fina, Preductal MR, Polocard, Rosucard, Diuver, Telmisartan HCT, Kaldyum, Alfadiol, Espiro

BADANIE PRZEDMIOTOWE

Wrażenie ogólne złe. Chory podsypiający, wybudzony odpowiada dosyć logicznie. BP 130/80 mmHg, HR 40/min, SpO2 80% przy tlenoterapii na masce z rezerwuarem (przepływ 12 l/min). Osłuchowo trzeszczenia nad całymi polami płucnymi, tony serca ciche, miarowe, głośny szmer skurczowy w punkcie Erba. Powłoki brzuszne znacznie uwypuklone powyżej poziomu klatki piersiowej, napięte. W badaniu palp. brzuch niebolesny, perystaltyka obecna, obj. otrzewnowe ujemne. Masywne obrzęki całych kończyn dolnych oraz narządów płciowych. Zmiany troficzne podudzi, cechy martwicy palca I stopy prawej.

Zlecono EKG i podstawowe badania laboratoryjne

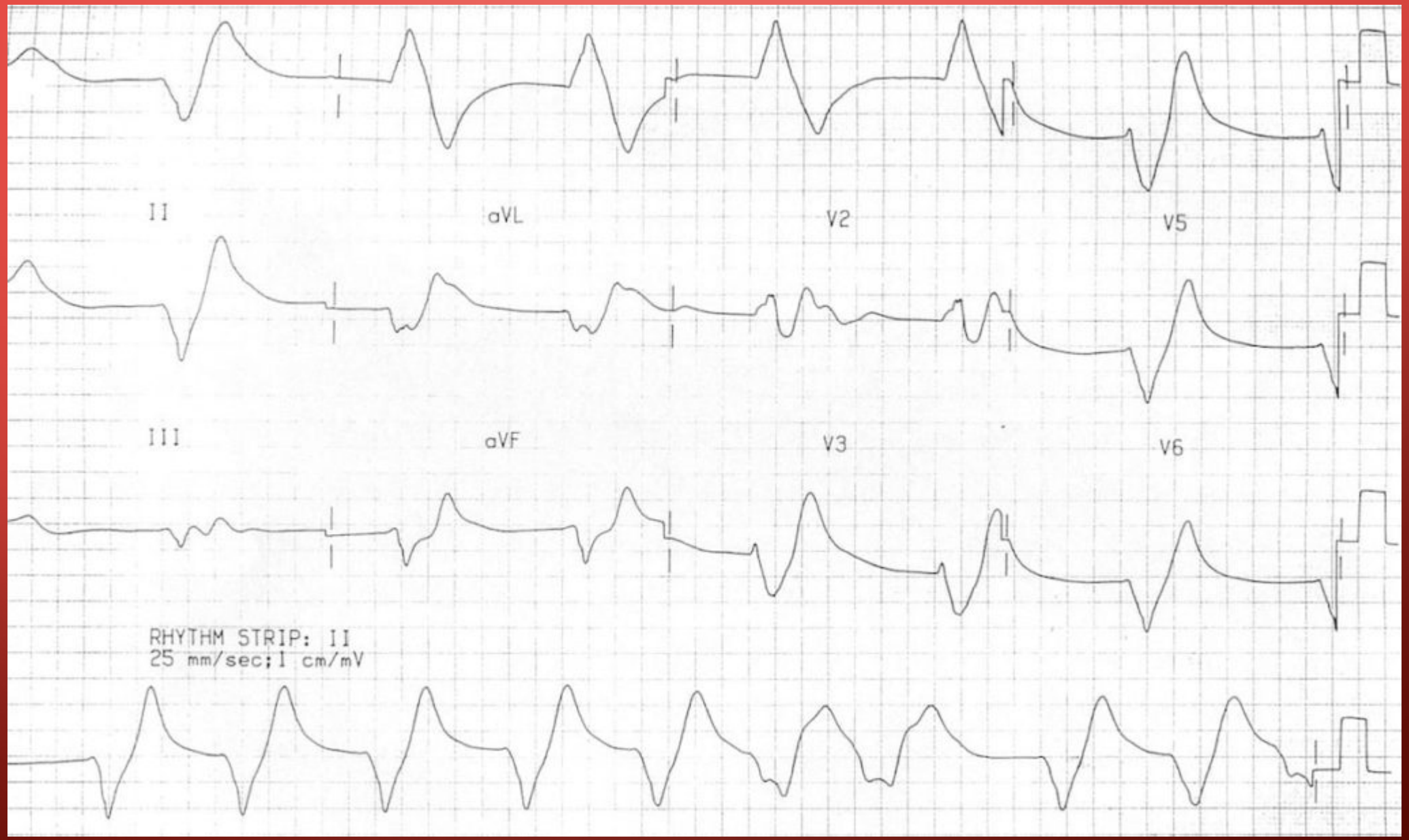
II
aVL
V2
V5
III
aVF
V3
V6
RHYTHM STRIP: II
25 mm/sec;1 cm/mV

POSTĘPOWANIE

Z uwagi na wywiad – PChN, oliguria, leki oszczędzające potas, suplementacja potasu, sugestywny zapis EKG, jeszcze przed otrzymaniem wyników bad. lab. wdrożono leczenie celem obniżenia stężenia potasu w surowicy.

- Furosemid bolusy + wlew ciągły
- Glukoza z insuliną
- Chlorek wapnia iv
- Salbutamol w nebulizacji
- Calcium Resonium

BADANIA LABORATORYJNE

- Hgb 5,6 mmol/l
- Hct 29%
- Kreatynina 6 mg/dl
- eGFR 9
- Mocznik 300 mg/dl
- Potas 9,5 mmol/l
- Sód 130 mmol/l
- RKZ: PH 7,1; PaO2 40 mmHg; PaCO2 38 mmHg; SaO2 75% BE – 20; HCO3 10 mmol/l

POSTĘPOWANIE

- Podano wodorowęglany
- zał. Cewnik do pęcherza moczowego
- Stosowano NIV w trybie CPAP
- zał. cewnik centralny do hemodializy
- Zał. Kontakt centralny
- Zał. Kaniule do tętnicy promieniowej celem krwawego pomiaru ciśnienia tętniczego

W między czasie spadek ciśnienia, wstrząs, przy bradykardii ok. 35/min.

W przyłóżkowym badaniu TTE uogólniona hipokineza z EF ok 14%, umiarkowana IM. W US duża ilość płynu w jamie otrzewnej oraz w opłucnej prawej.

POSTĘPOWANIE

- Włączono Dobutaminę oraz Noradrenalinę we wlewie ciągłym
- Z uwagi na anurię dołączono 20% roztwór albumin
- Dołączono adrenalinę we wlewie ciągłym, zał. elektrodę endokawitrną do stymulacji czasowej, uzyskując względną stabilizację parametrów hemodynamicznych (MAP ok 75 mmHg, HR ok 60/min)
- Zał. dren do otrzewnej uzyskując ok. 10 litrów płynu oraz dren do opłucnej – uzyskując łącznie 2,5 litra płynu

- uzyskano stopniową poprawę, bez konieczności pilnej dializoterapii oraz inwazyjnej wentylacji mechanicznej

- Po optymalizacji farmakoterapii, po ok. 8 tygodniach (w trakcie hospitalizacji sepsa, amputacja palucha), w stanie ogólnym stabilnym, po ustaleniu terminu planowej koronarografii oraz implantacji CRT-D wypisany do domu