POCUS

point of care ultrasound

dr n. med. Marta Załęska-Kocięcka

EFAST

VeXus

FAST

FEEL

cause

RUSH

Blue Protocol

Głowice

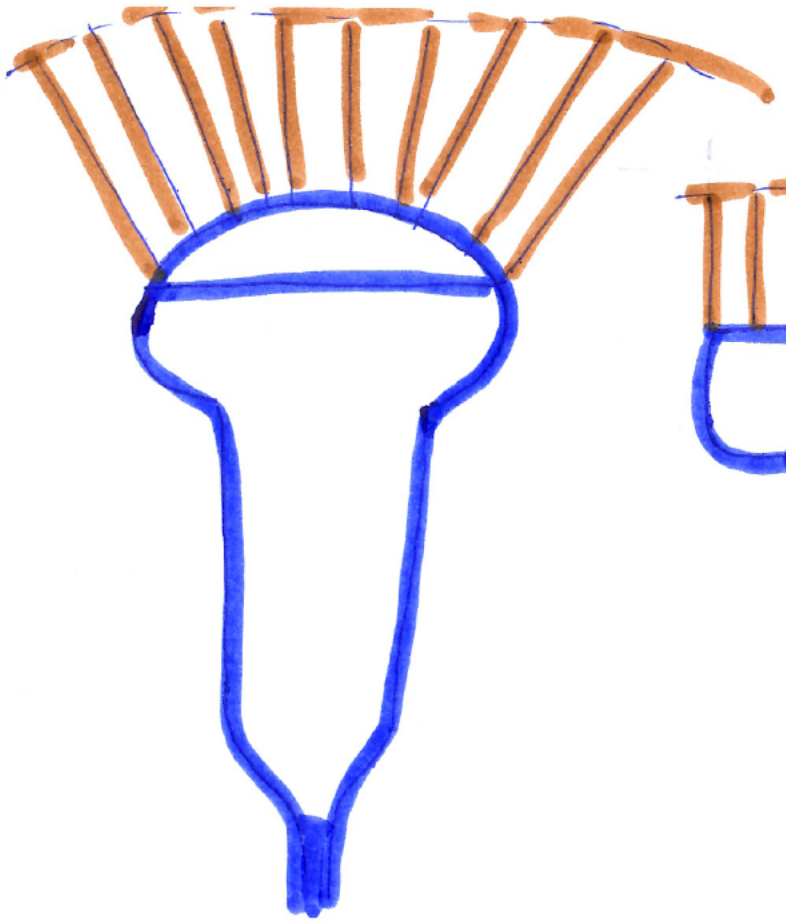

Częstotliwość 3-5 Mhz.
Zasięg głębokości badania: 6 -24 cm.

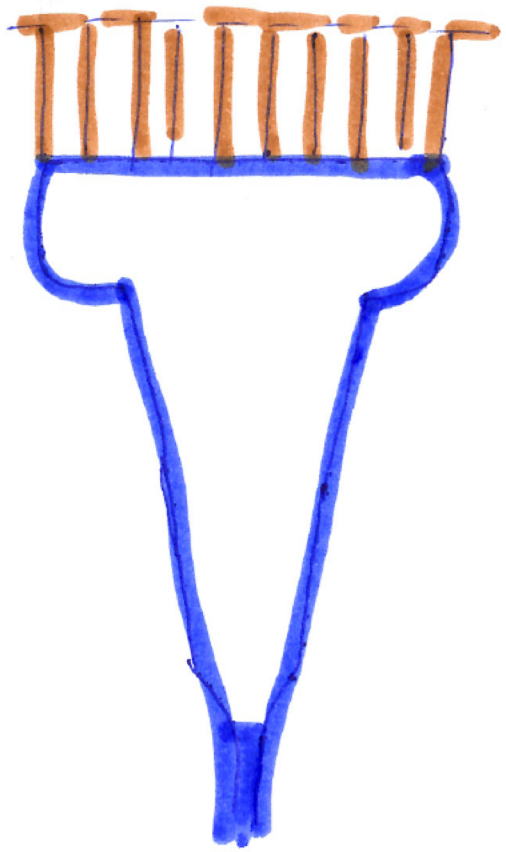

Częstotliwość 5-12 Mhz
Zasięg badania (głębokość): ok. 8 cm.

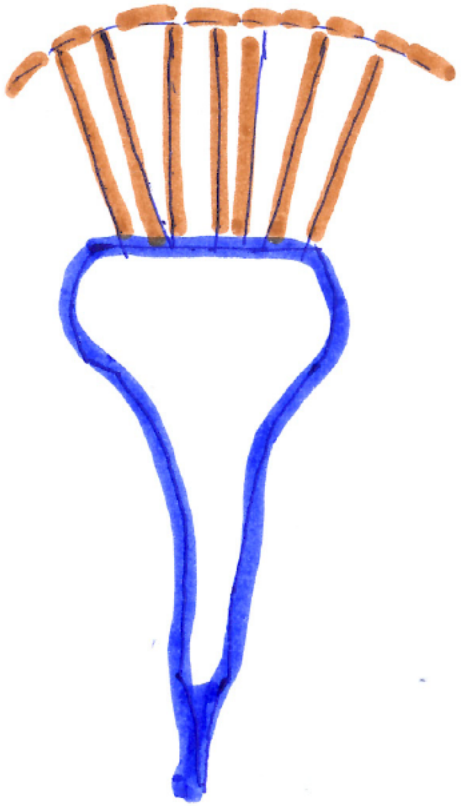

Częstotliwość 2-5 Mhz.
Zasięg głębokości badania: ok 30cm.

Rozdzielczość osiowa; penetracja
- regulacja częstotliwości



Rozdzielczość boczna- regulacja szerokości wiązki

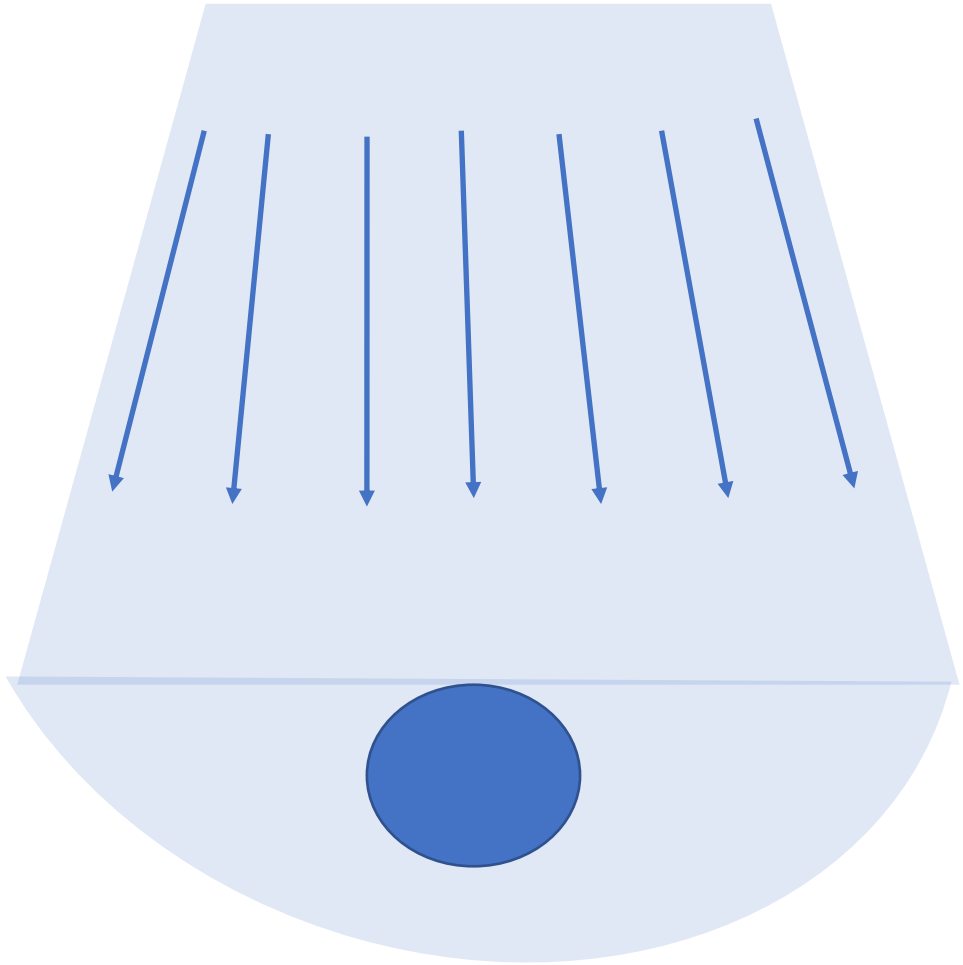

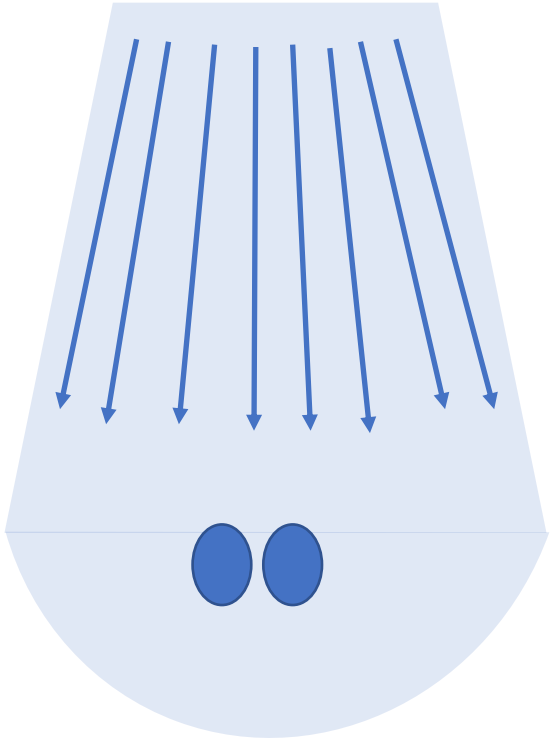

GUZIKOLOGIA

DEPTH

GAIN

„Płyn jest czarny”

Terminologia

Zmiana bezechowa

Zmiana hipoechogeniczna

Zmiana hiperechogeniczna



Artefakty

- Cienie akustyczne
- Wzmocnienie sygnału
- Rewerberacje=wielokrotne odbicia fal
- Artefakt listków bocznych
- Szum
- Odbicie lustrzane

FAST

FOCUSED ASSESSMENT WITH SONOGRPAHY FOR TRAUMA

KIEDY? Po urazie klatki piersiowej, jamy brzusznej

W JAKIM CELU? W celu wykrycia obecności wolnego płynu w jamie brzusznej, miednicy, w worku osierdziowym i u podstawy płuc w jamie opłucnej.

W JAKIEJ POZYCJI ? Dowolnej. Pozycja Trendelenburga może ułatwić ocenę.

CZAS TRWANIA BADADANIA ? W doświadczonych rękach 3-4 min

Zalety

- łatwy dostęp
- niski koszt
- szybkość wykonania
- wiarygodności badania
- nieinwazyjność
- mobilność
- możliwość seryjnych badań i oceny dynamiki
- bezpieczeństwo

Ograniczenia

- Nie identyfikuje miejsca urazu
- Ograniczona czułość w obecności rozedmy podskórnej, otyłości, rozdęciu żołądka i jelit
- Nie wyklucza uszkodzenia jelit, przepony
- Niska czułość w ocenie uszkodzeń wątroby, śledziony

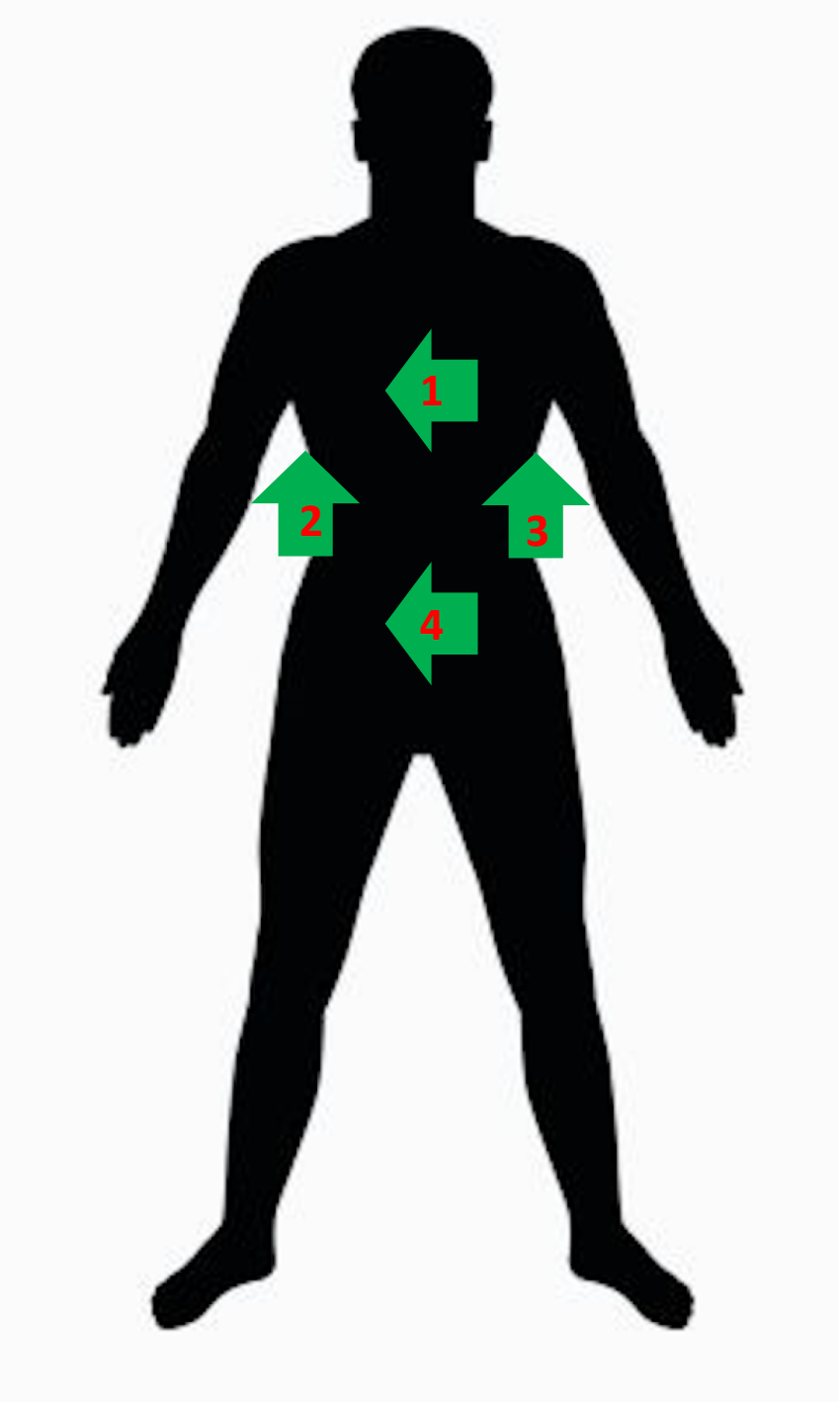

1. **Projekcja podmostkowa**

2. **Projekcja wątrobowo-nerkowa** (zachyłek wątrobowo-nerkowy)
   Prawy górny kwadrant
   (right upper quadrant; RUQ); zachyłek Morisona

3. **Projekcja śledzionowo-nerkowa** (zachyłek śledzionowo-nerkowy)
   Lewy górny kwadrant (left upper quadrant, LUQ)

4. **Projekcja nadłonowa**
   Zagłębienie odbytniczo-pęcherzowe u mężczyzn
   Jama Douglasa u kobiet

Projekcja podmostkowa

Czynność serca
Płyn w osierdziu



Prawidłowa projekcja podmostkowa

PP-prawy przedsionek
PK-prawa komora
LP-lewy przedsionek
LK-lewa komora

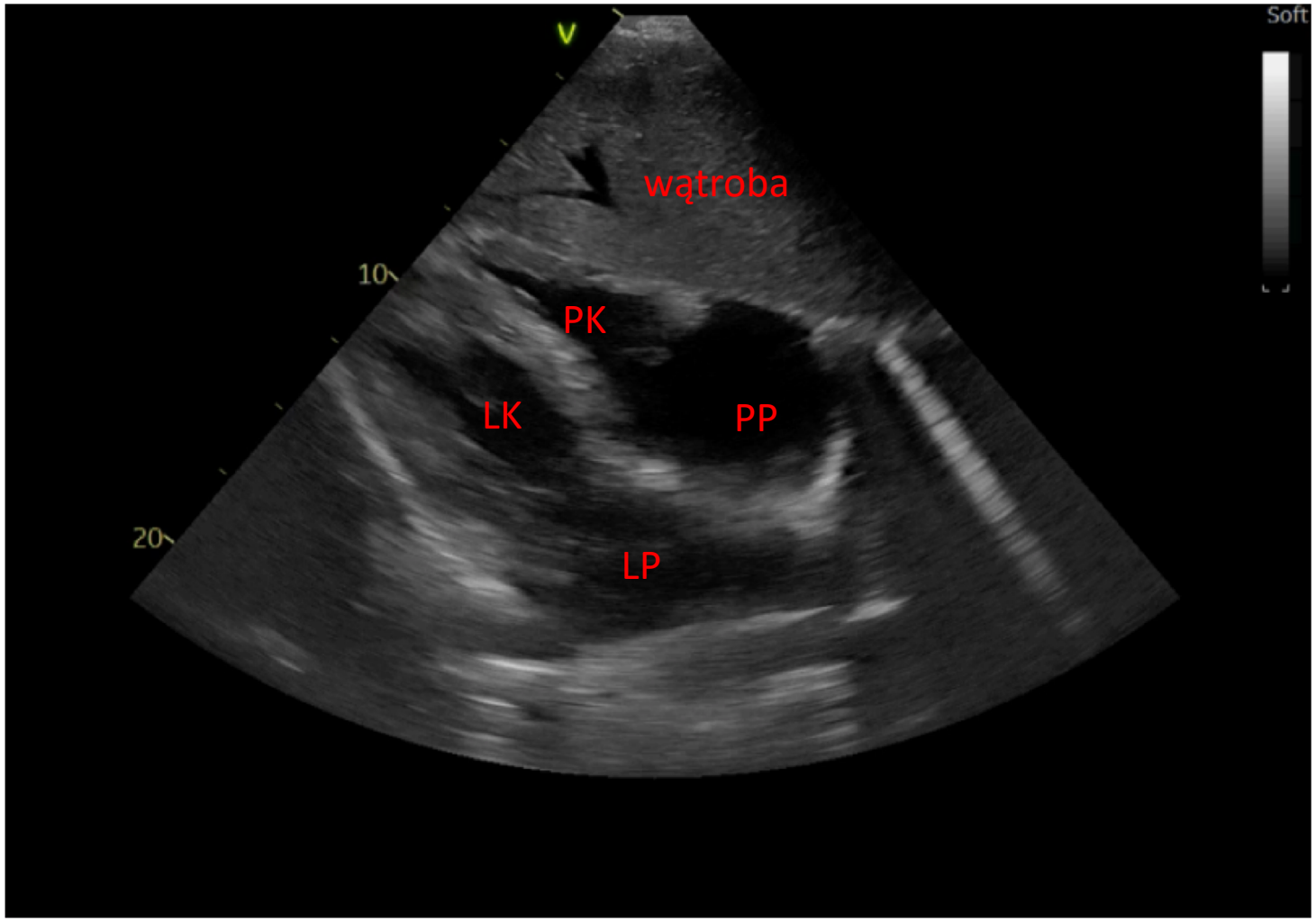

Prawidłowa projekcja podmostkowa

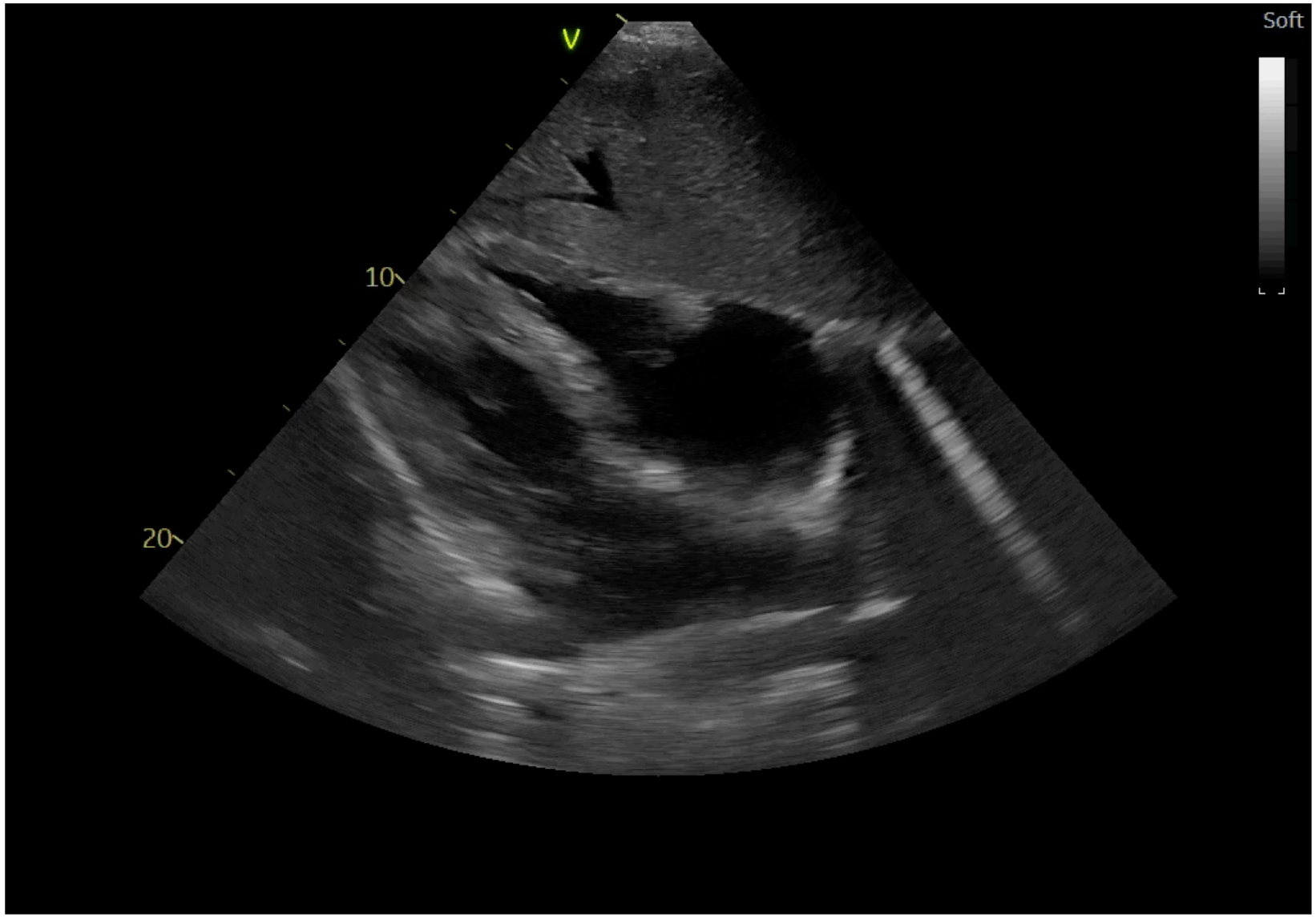

Nieprawidłowa projekcja podmostkowa

PŁYN W WORKU OSIERDZIOWYM!!!

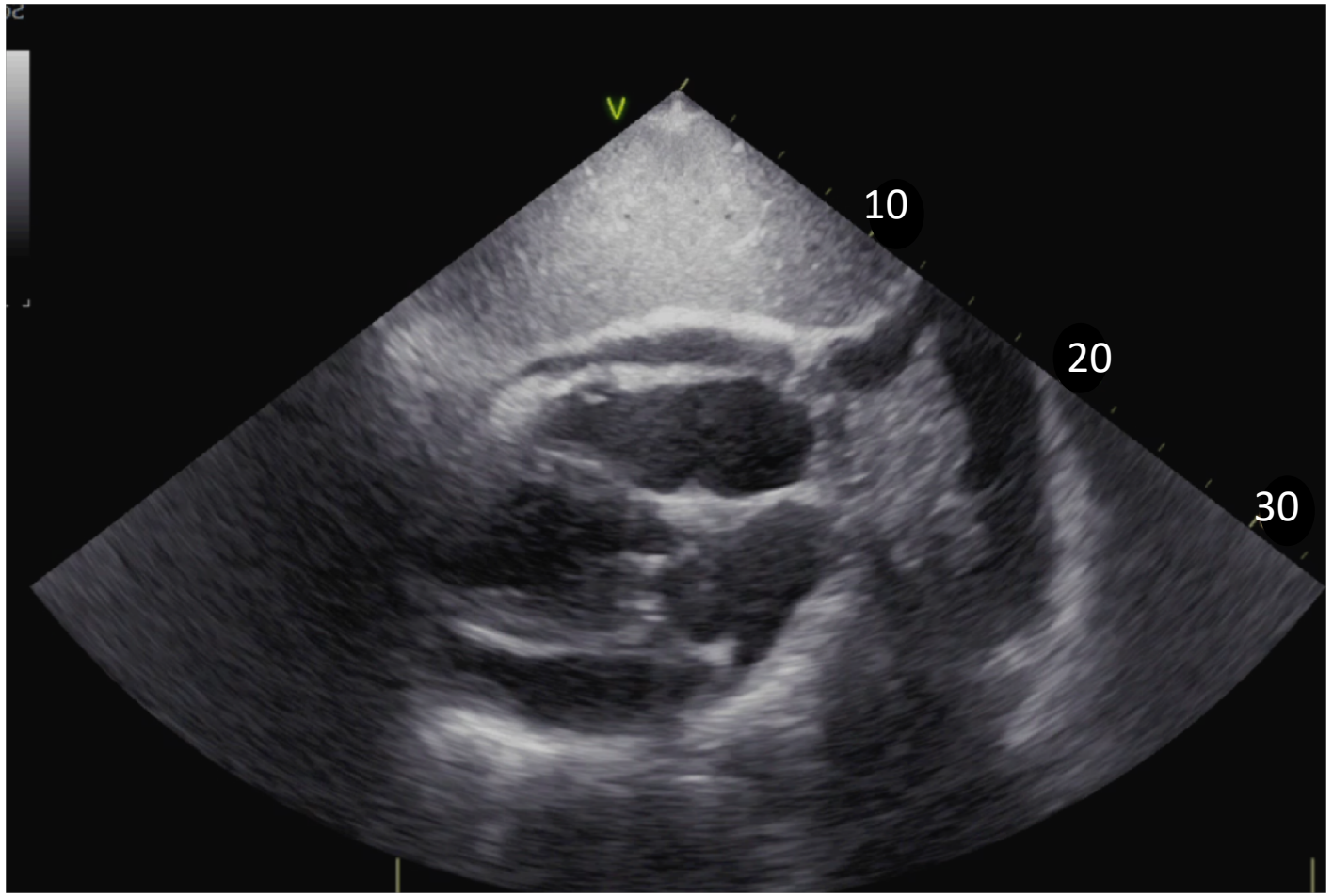

DEPTH !!!

Nieprawidłowa projekcja podmostkowa

PŁYN W WORKU OSIERDZIOWYM!!!



Nieprawidłowa projekcja podmostkowa

PŁYN W WORKU OSIERDZIOWYM!!!

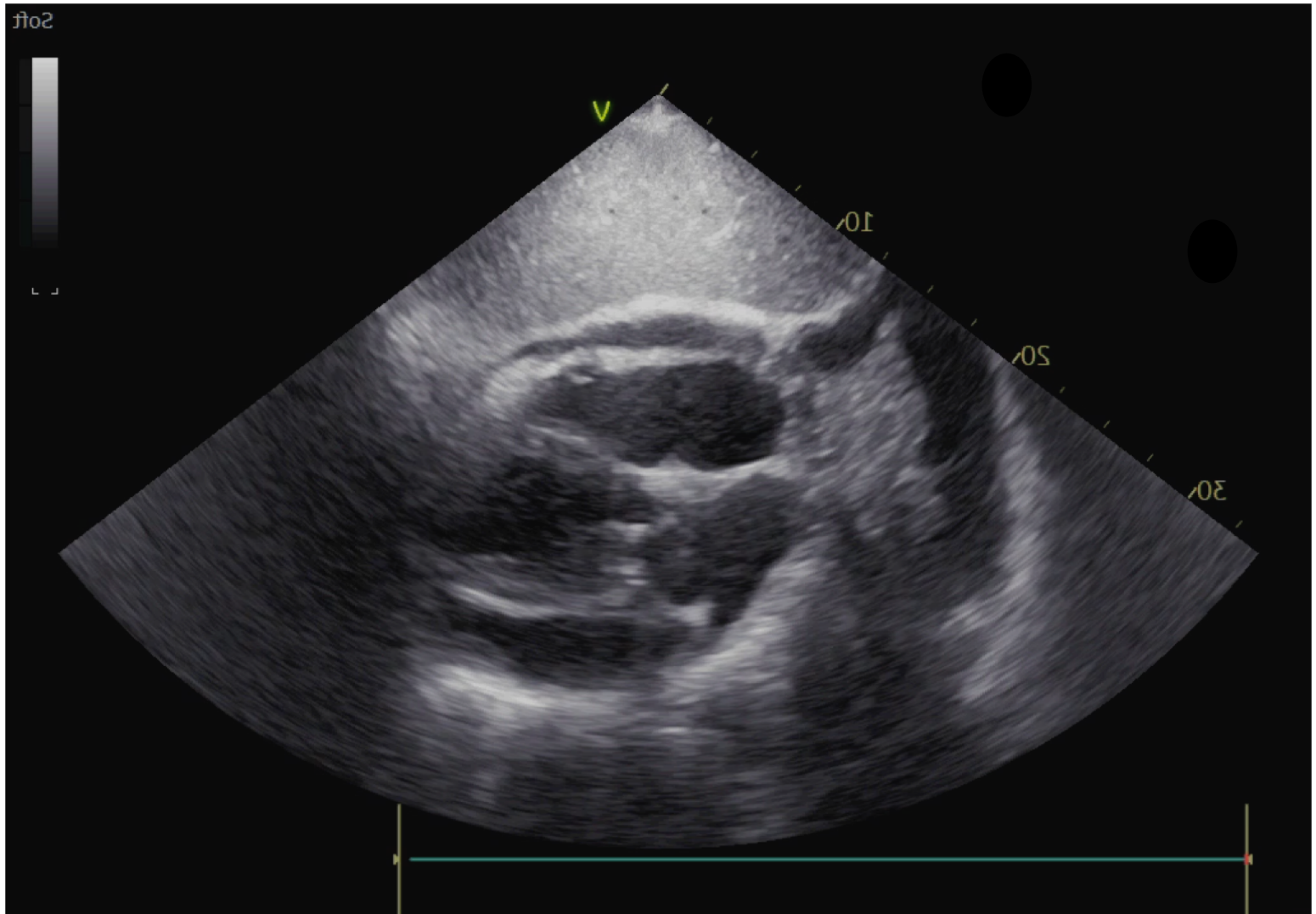

Prawidłowa projekcja podmostkowa

Tamponada

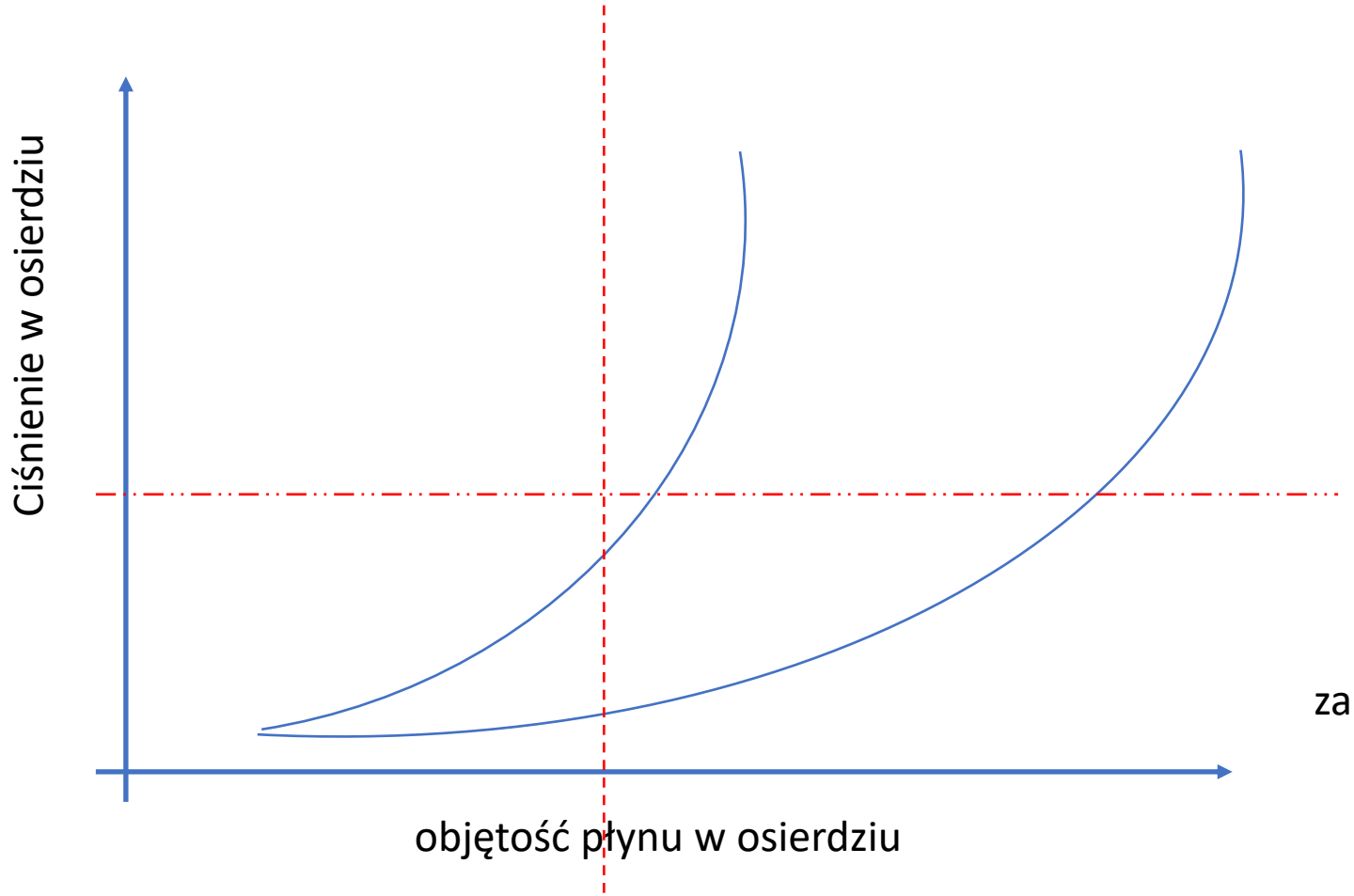

spadek rzutu serca



tachykardia

zapadanie ścian prawego przedsionka

Prawy górny kwadrant

Punkty orientacyjne

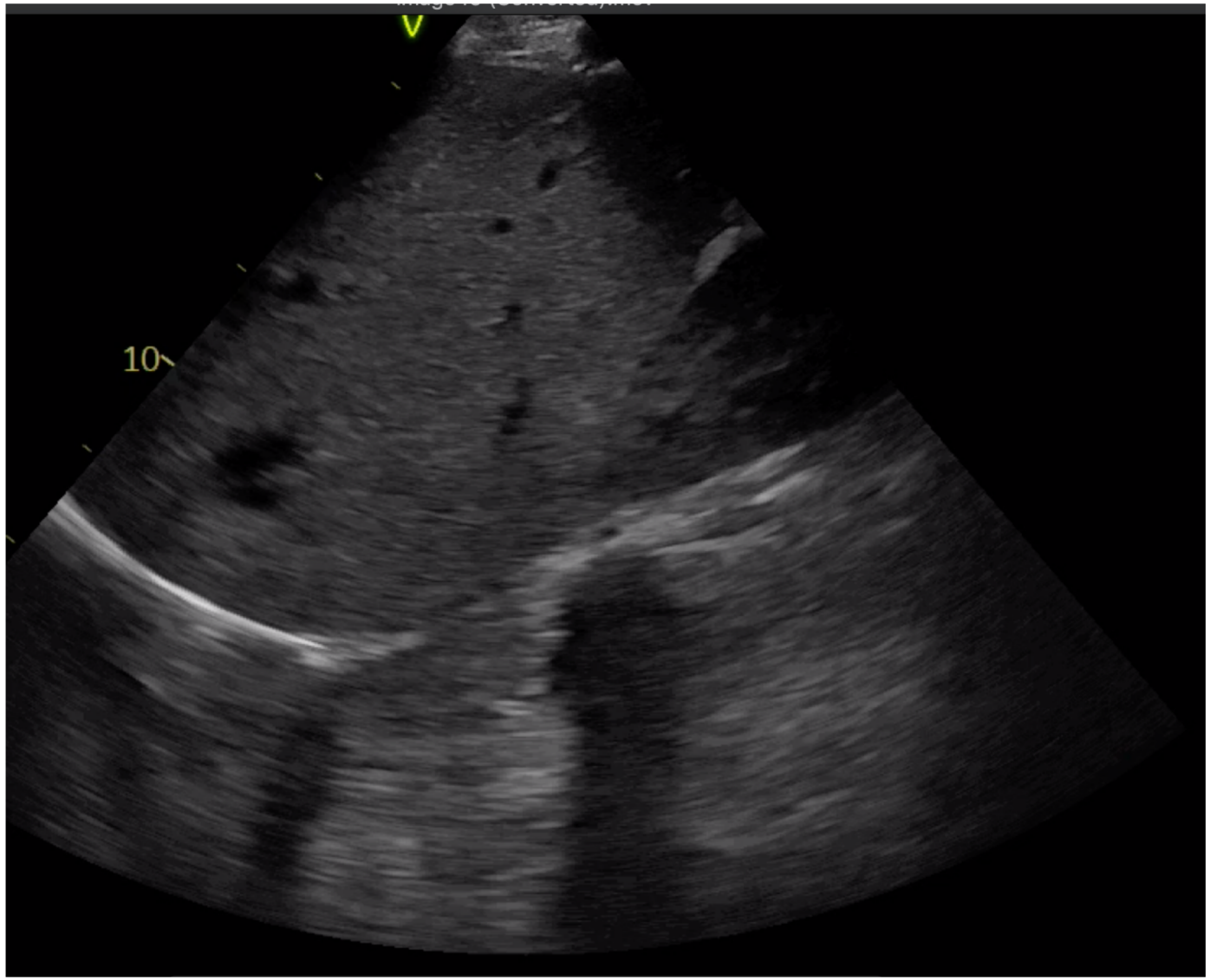

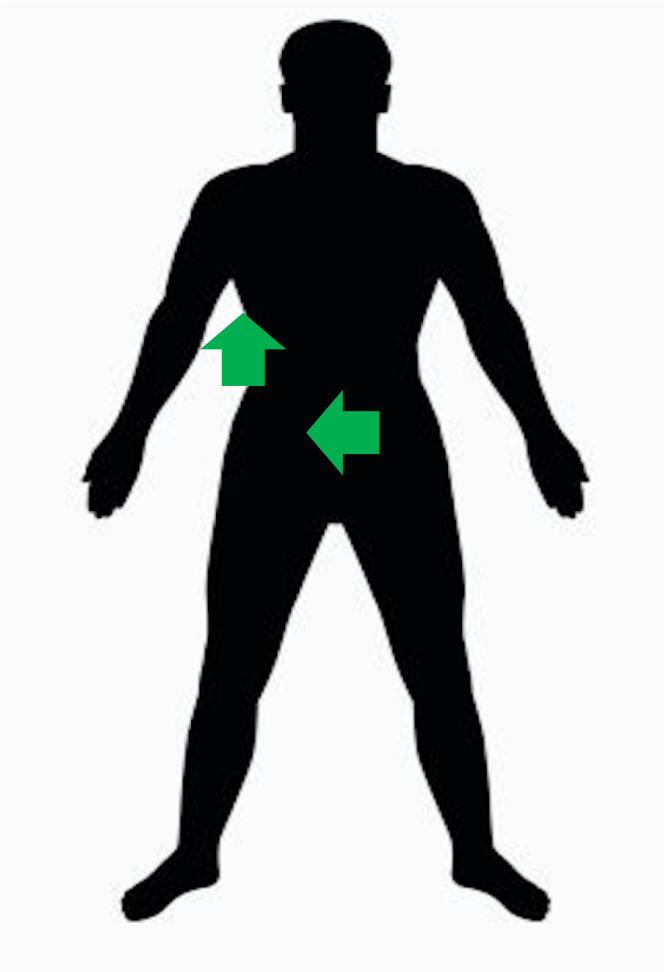

Prawy górny kwadrant

Punkty orientacyjne

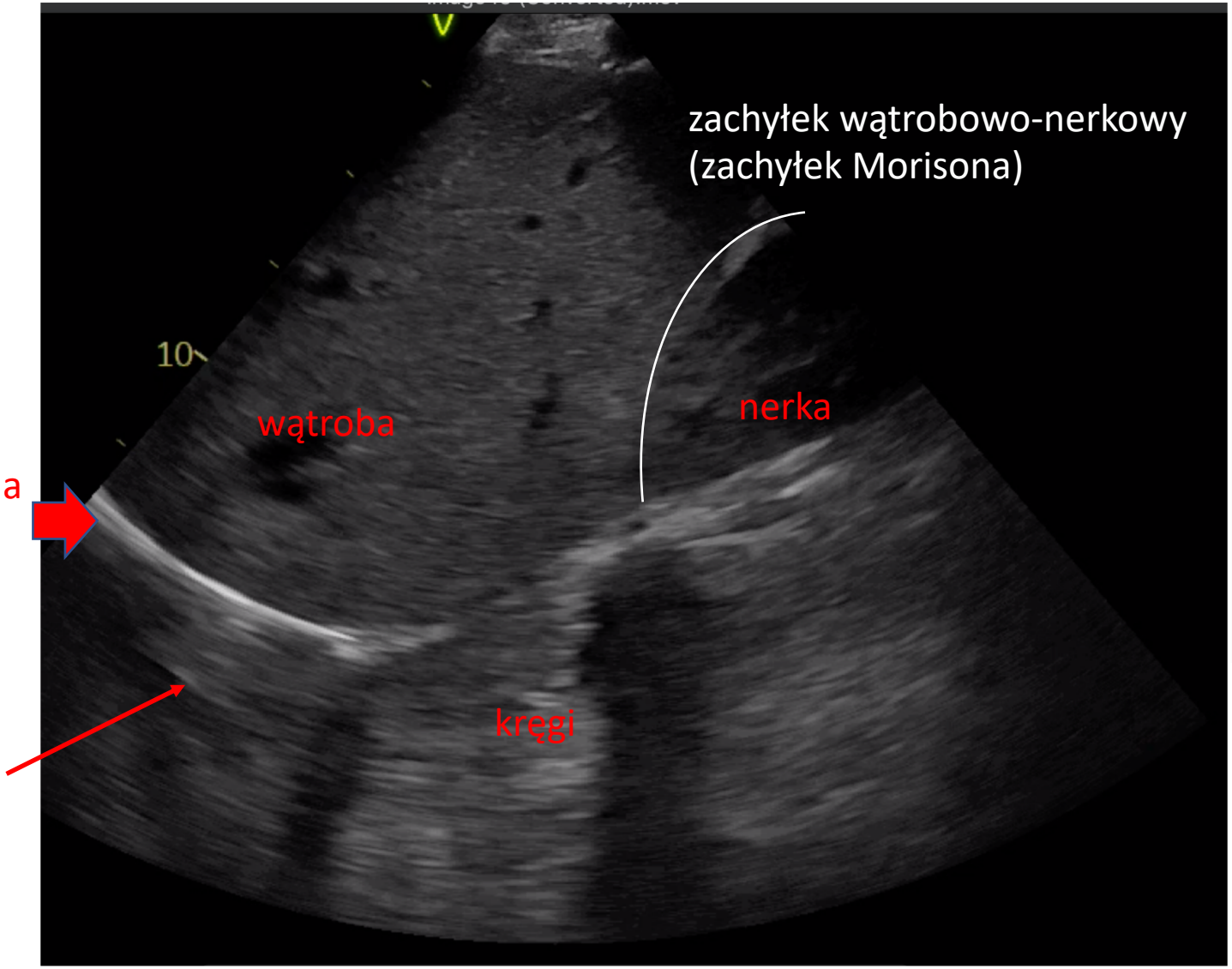

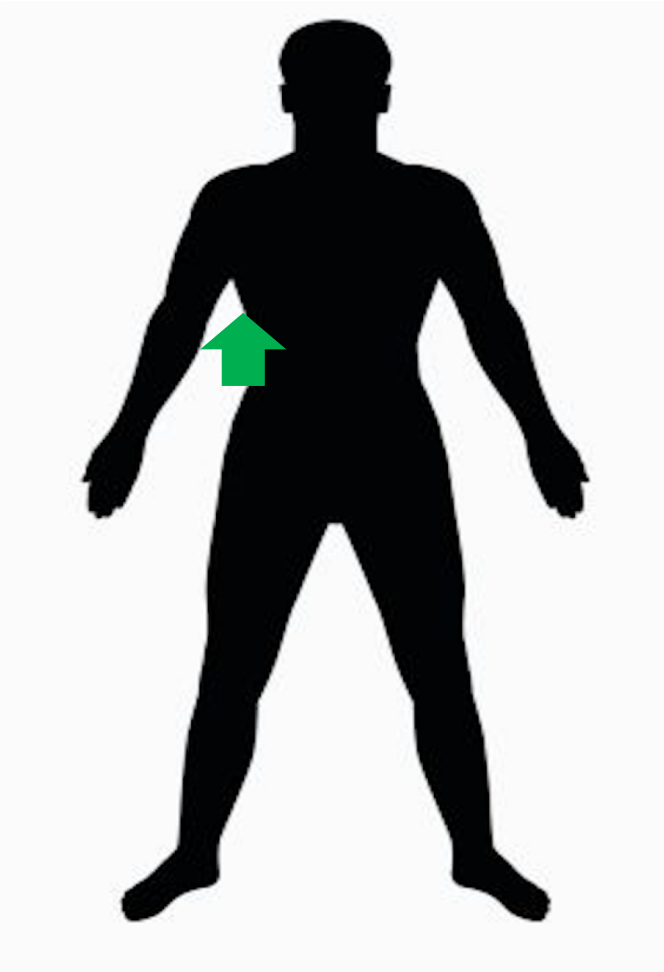

Prawy górny kwadrant

Punkty orientacyjne

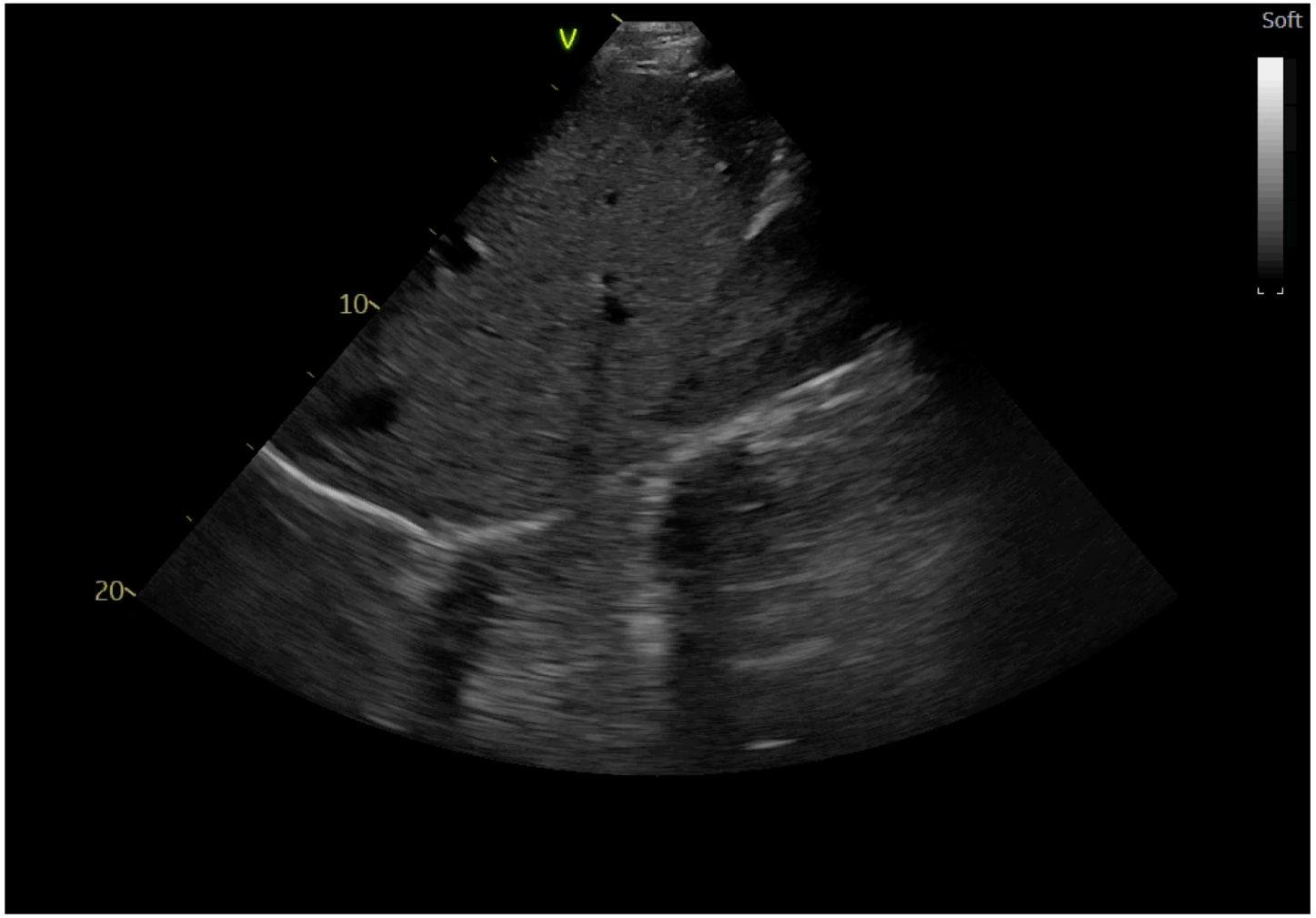

Prawy górny kwadrant

Prawidłowy zachyłek wątrobowo-nerkowy

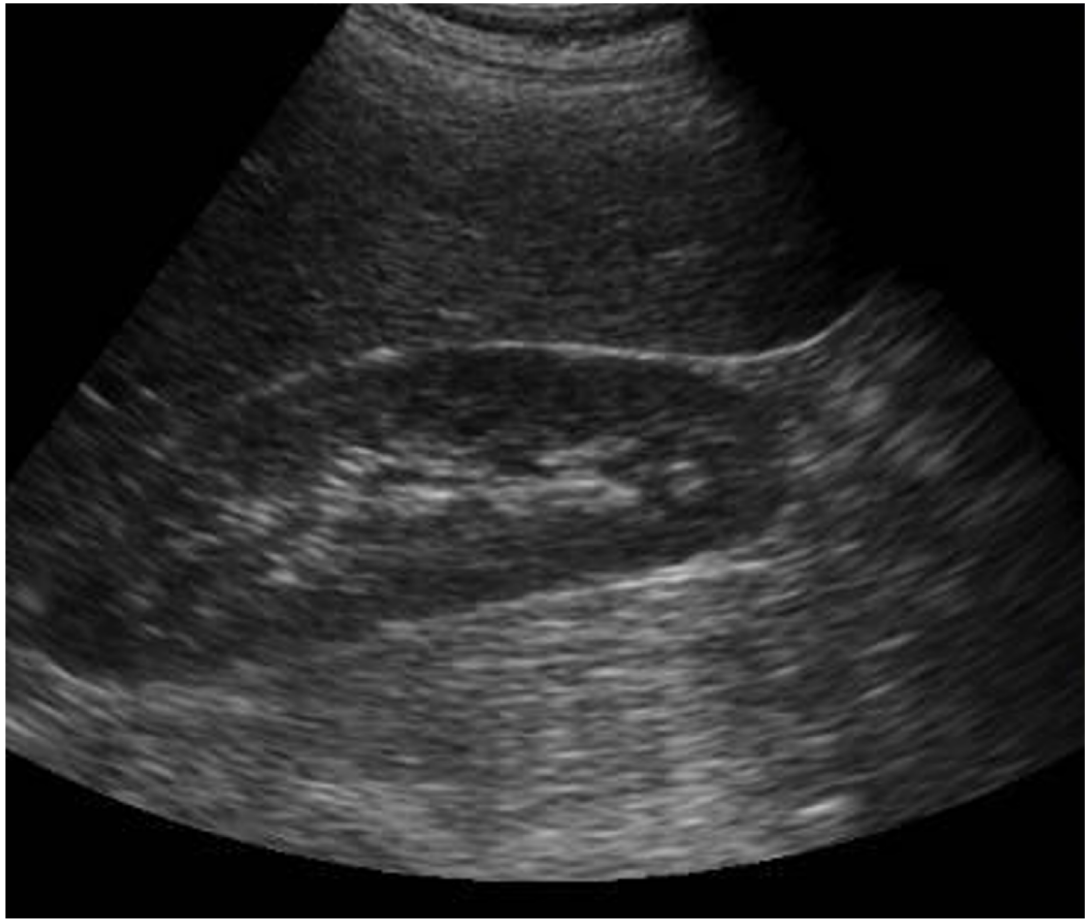

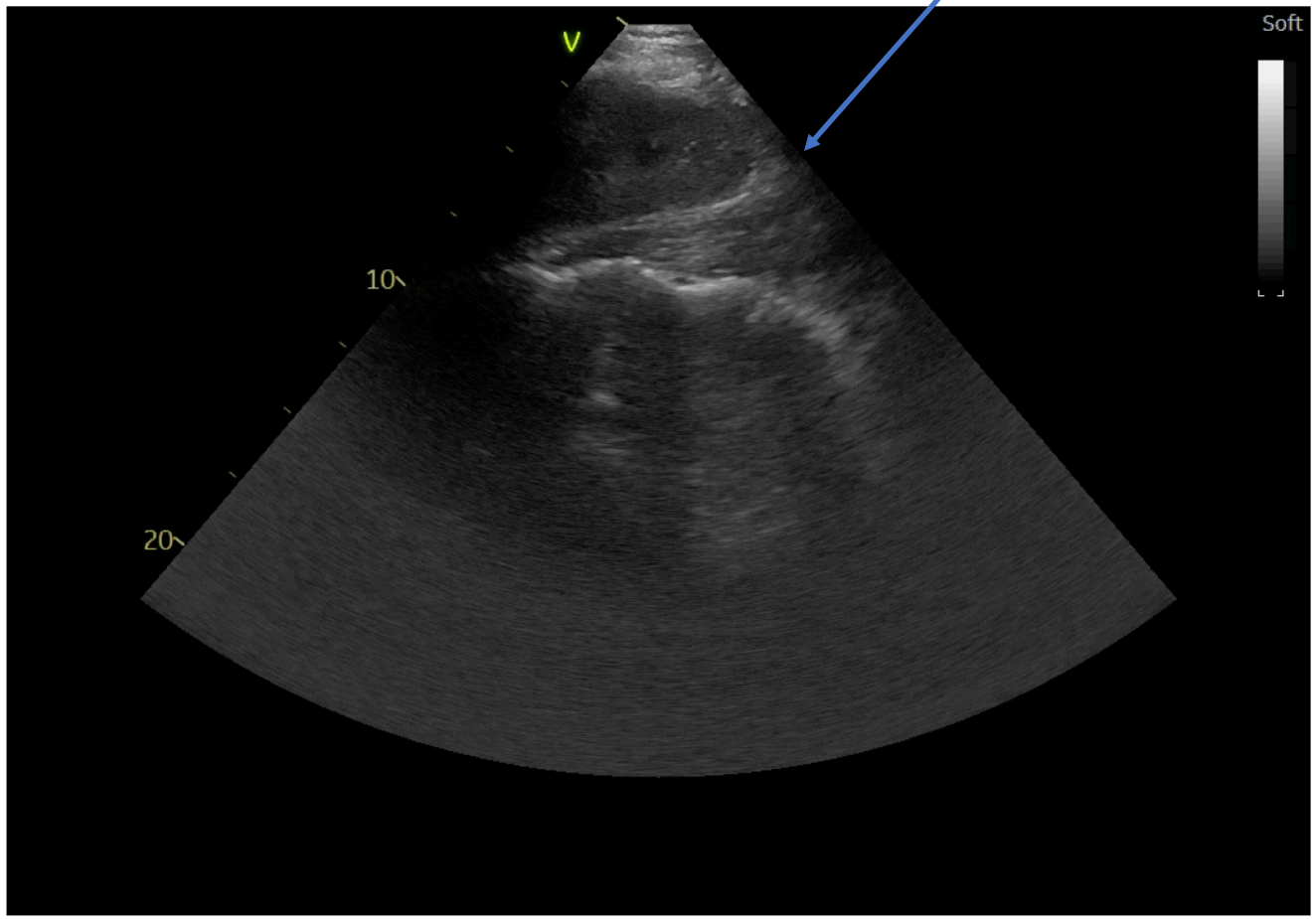

Prawy górny kwadrant

Zachyłek wątrobowo-nerkowy (zachyłek Morisona)

WOLNY PŁYN !!!

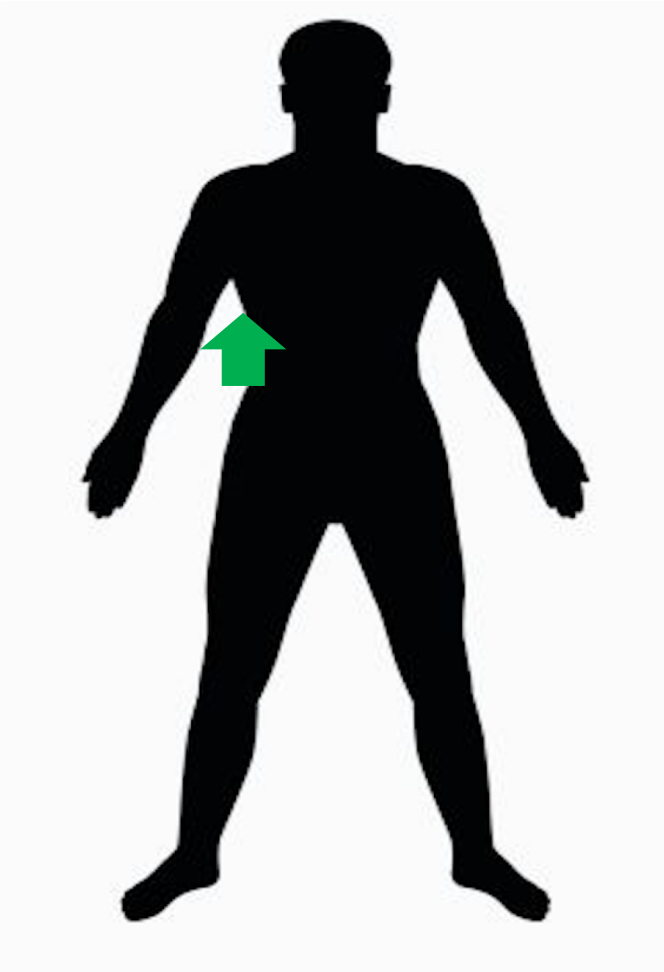

Szacunkowo 5mm płynu odpowiada 500ml !!!!!

Prawy górny kwadrant

Nieprawidłowy zachyłek wątrobowo-nerkowy

Prawy górny kwadrant

Brak płynu w prawej jamie opłucnej

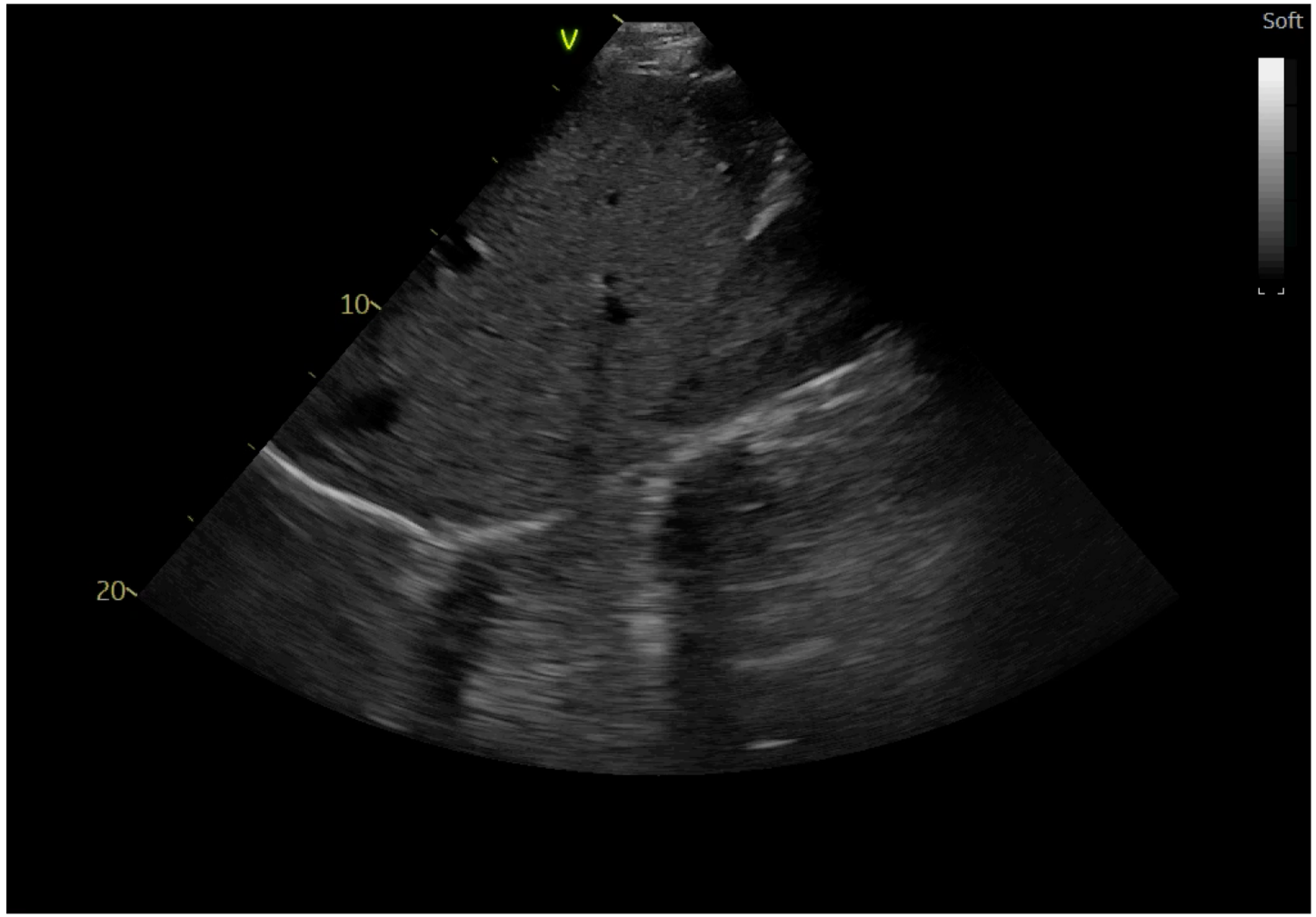

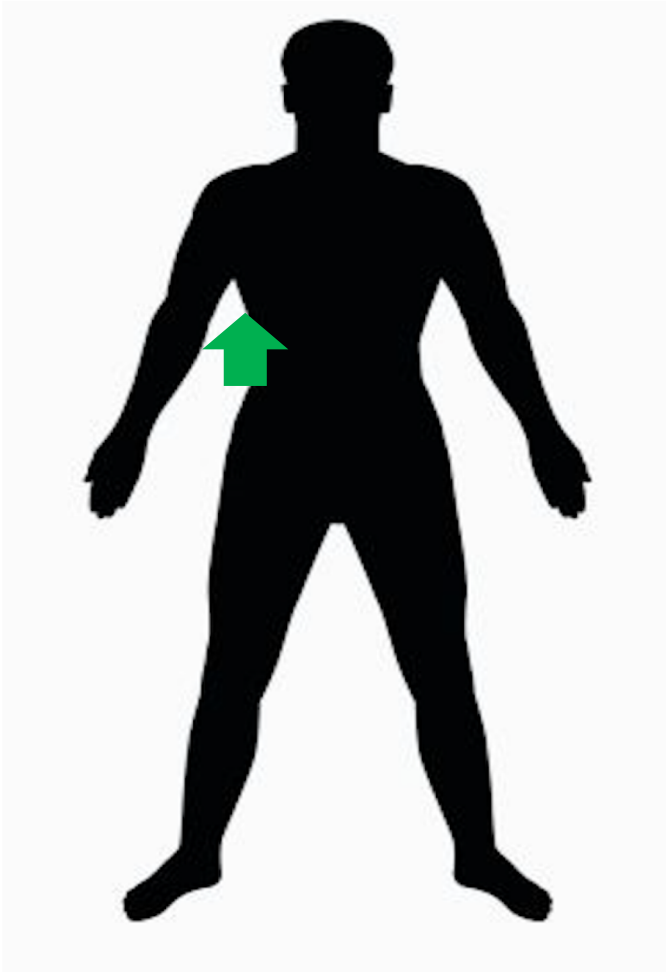

Prawy górny kwadrant

Obecny płyn w prawej jamie opłucnej

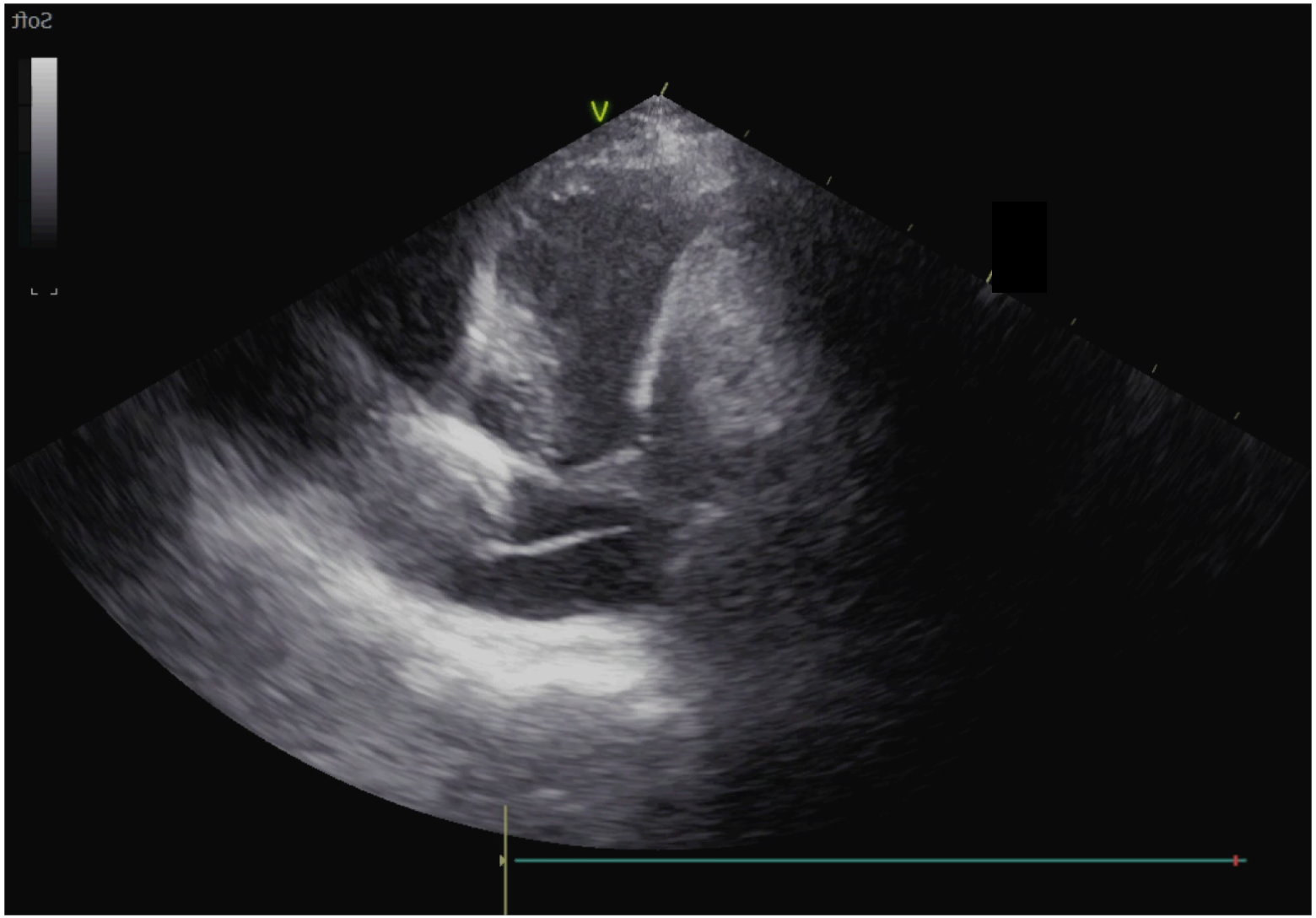

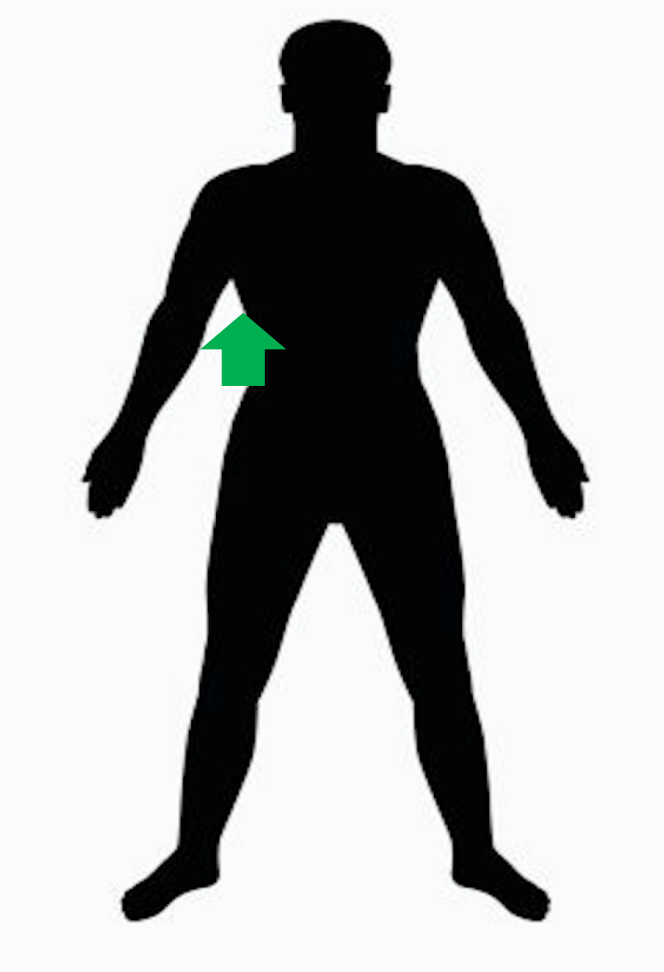

Prawy górny kwadrant

Krwiak w prawej jamie opłucnej

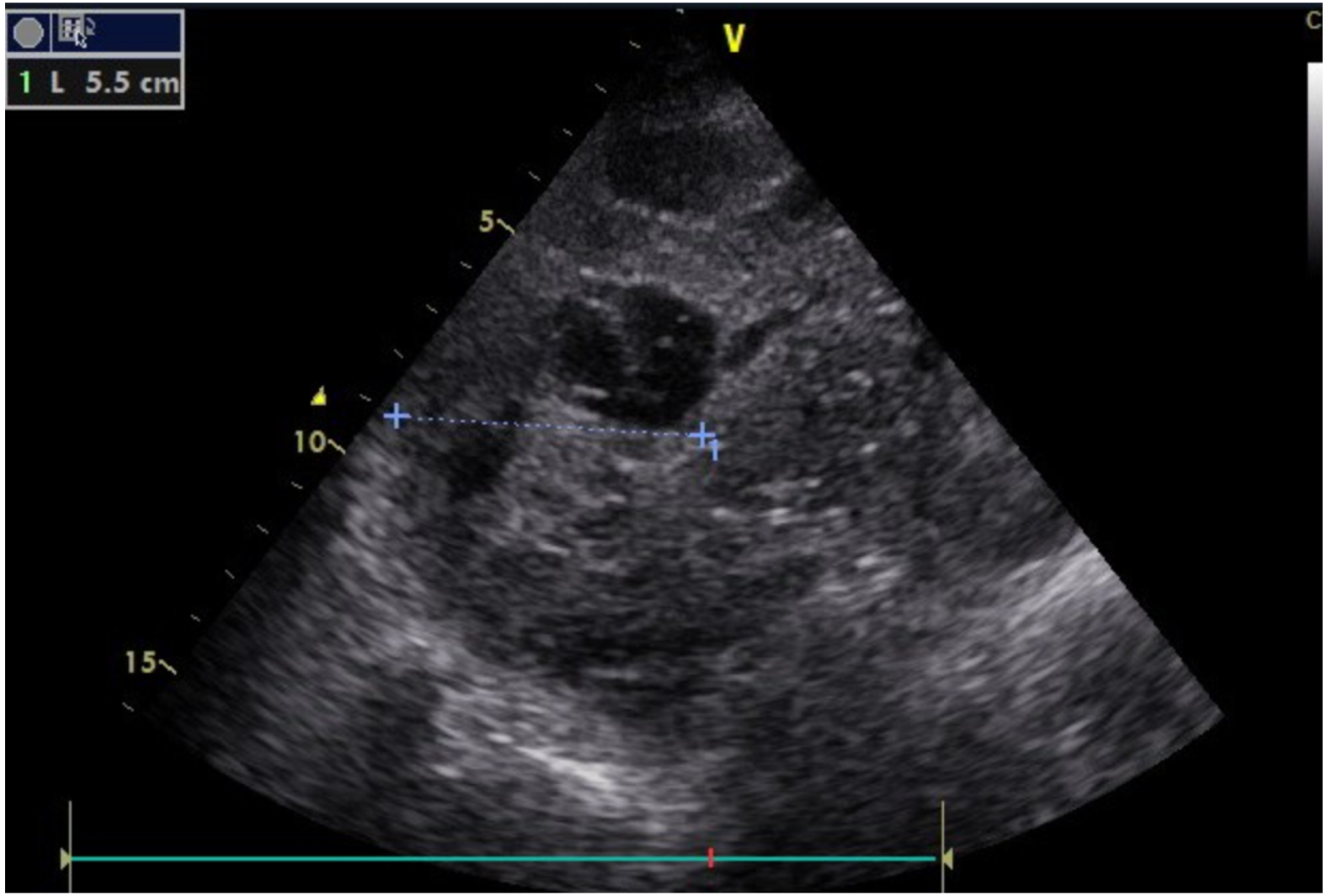

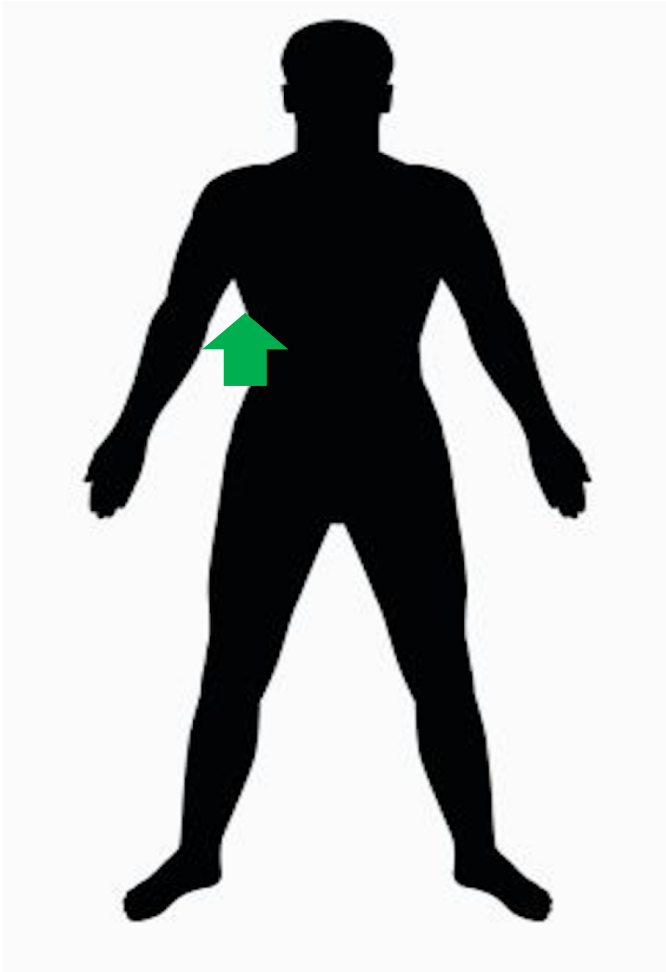

Prawy górny kwadrant-seryjne badanie

Krwiak w prawej jamie opłucnej

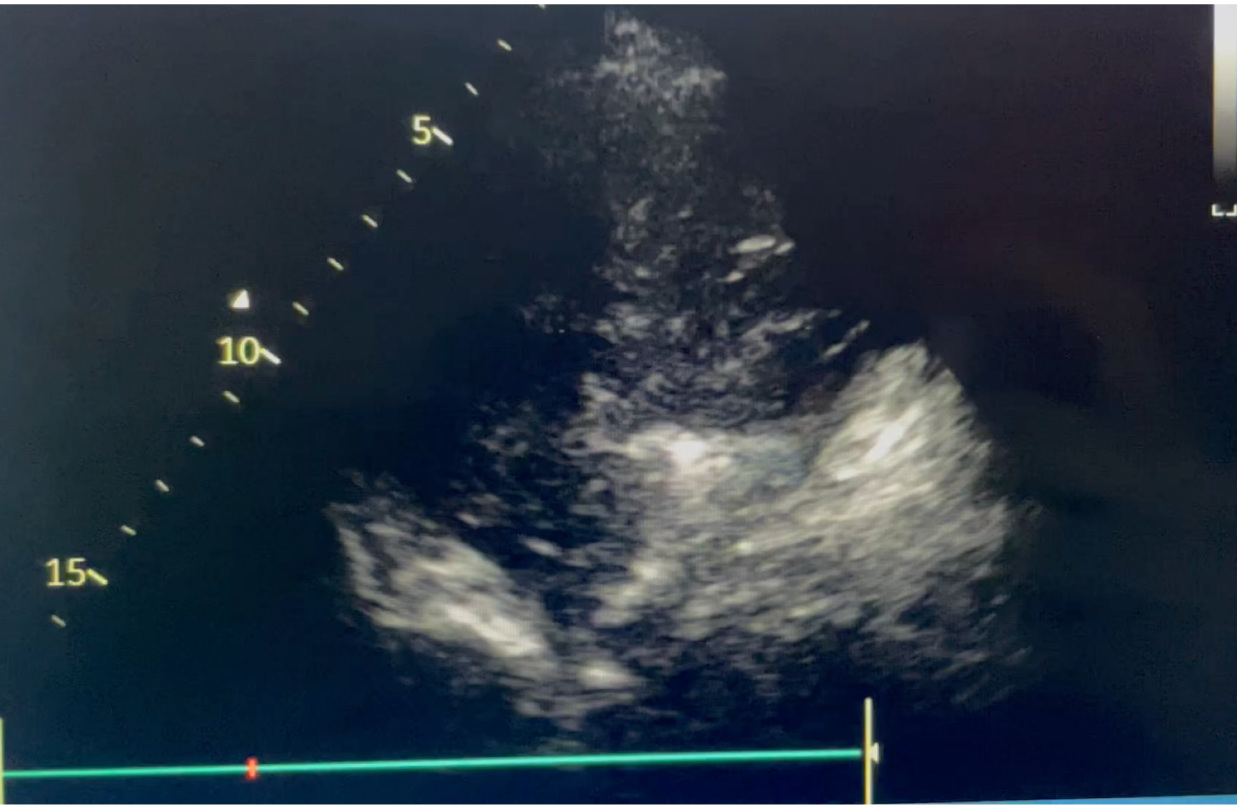

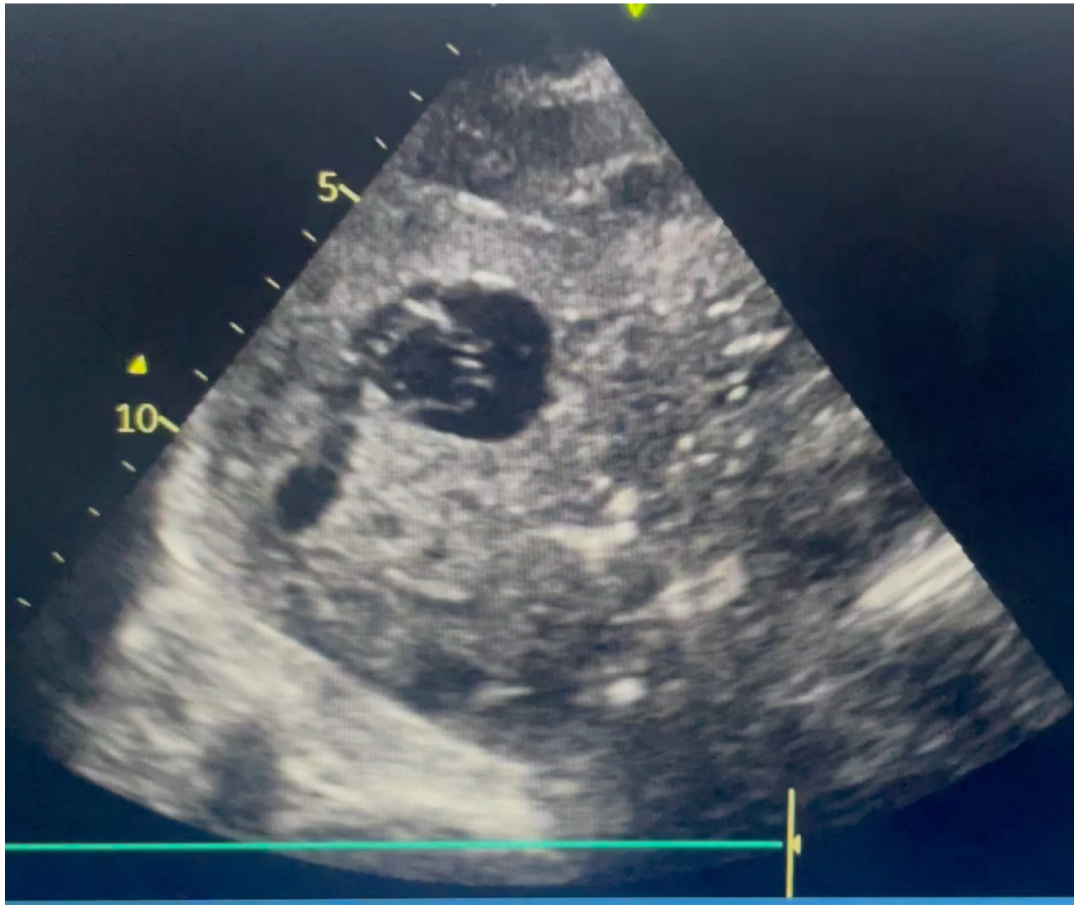

Lewy górny kwadrant

Punkty orientacyjne

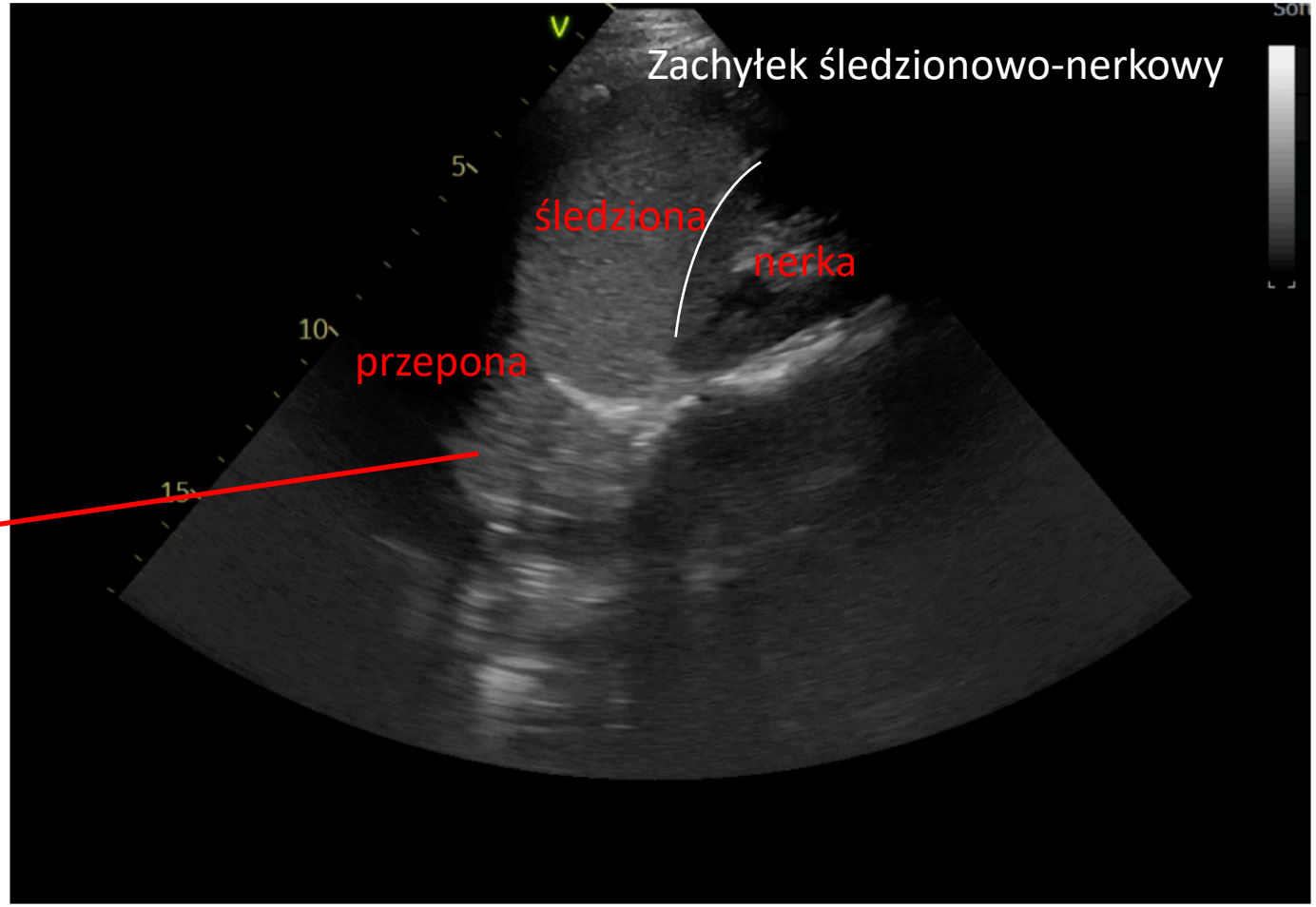

„śledziona”
Artefakt lustra



Lewy górny kwadrant

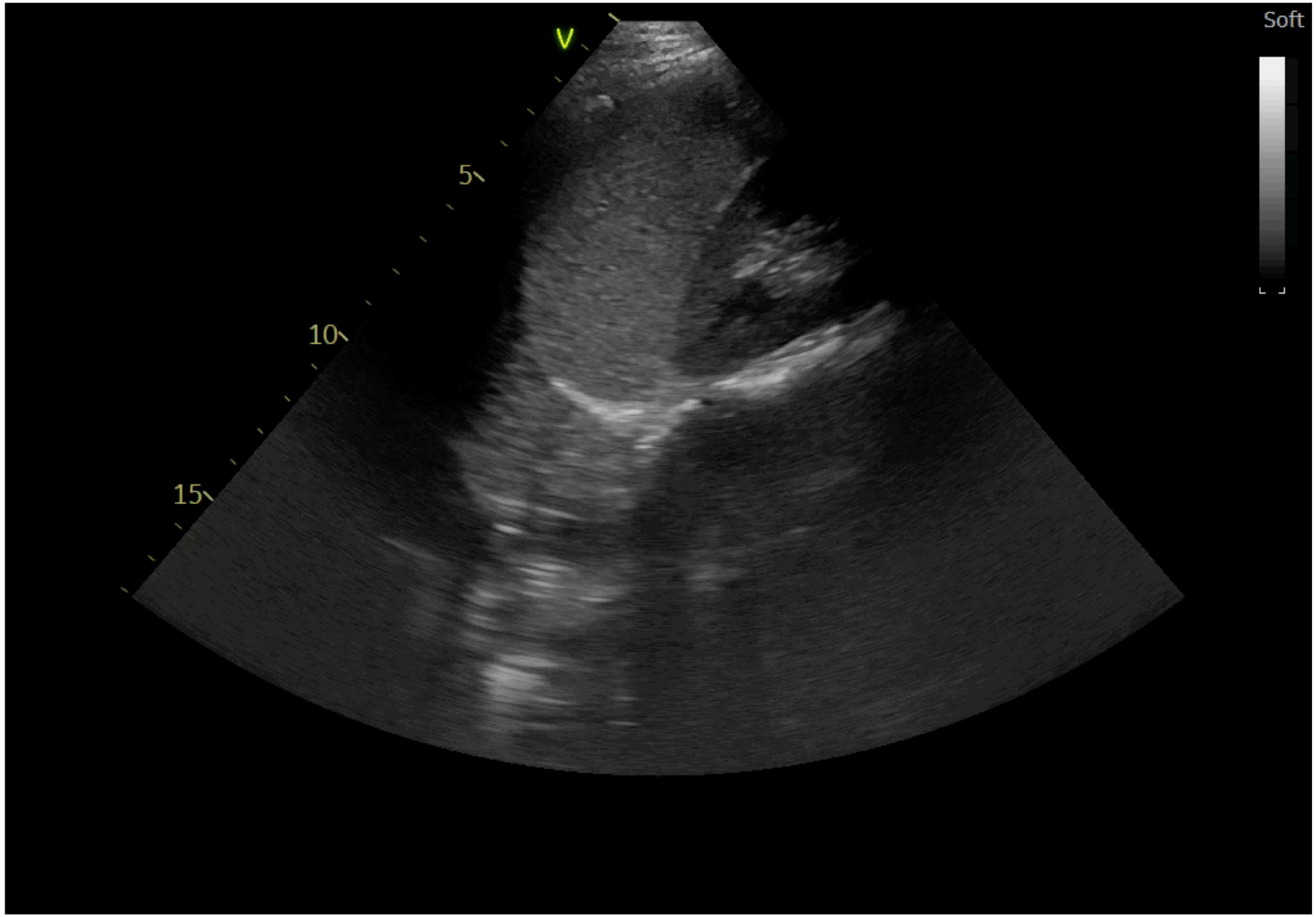



Lewy górny kwadrant

Wolny płyn!!!



Nieprawidłowy zachyłek śledzionowo-nerkowy

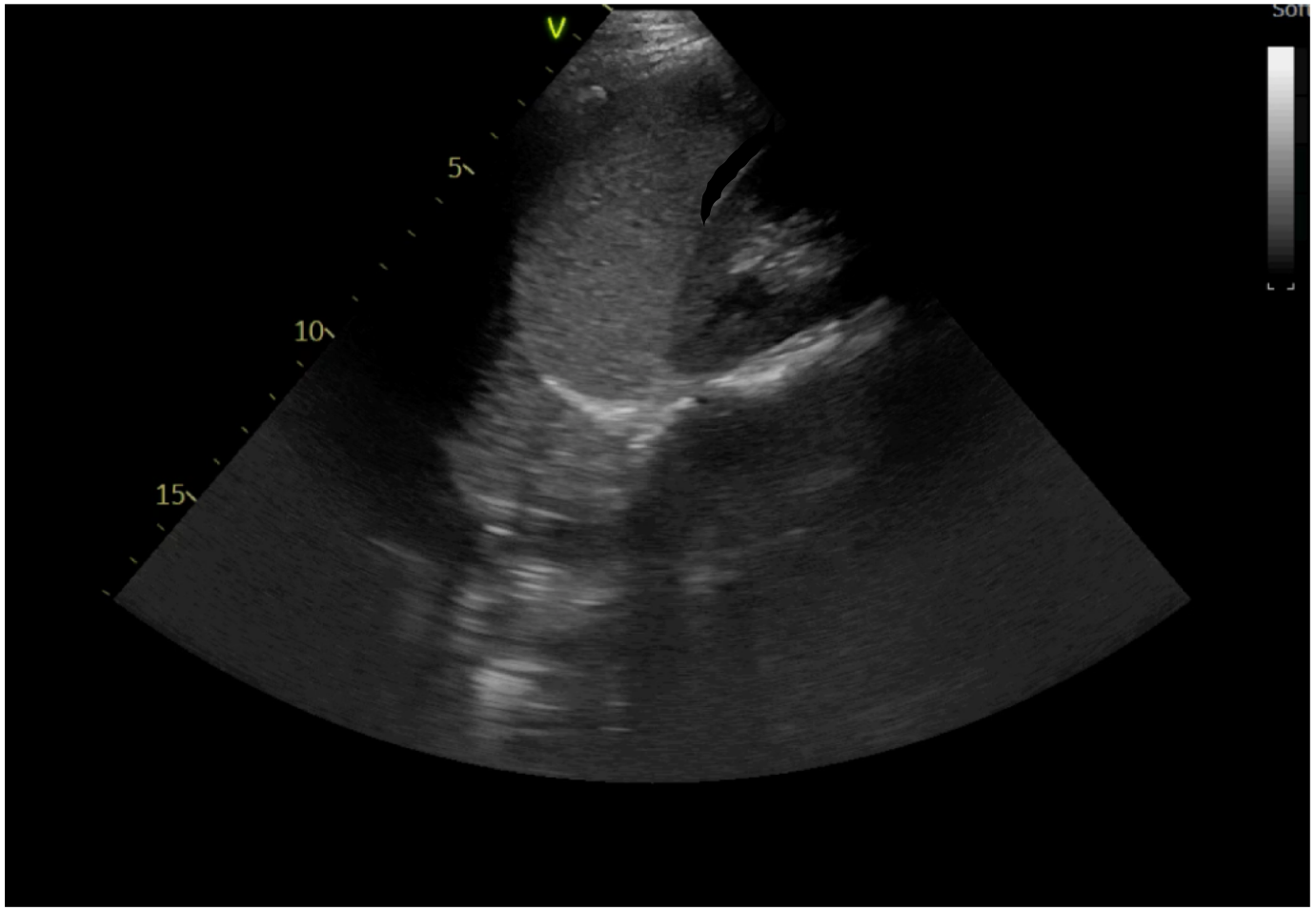

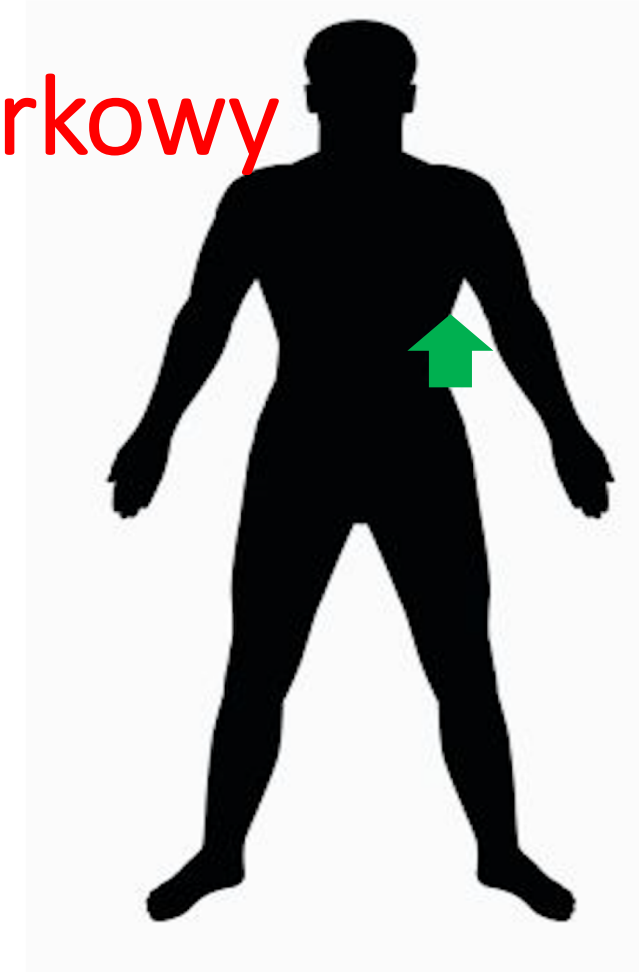

Płyn w lewej jamie opłucnej

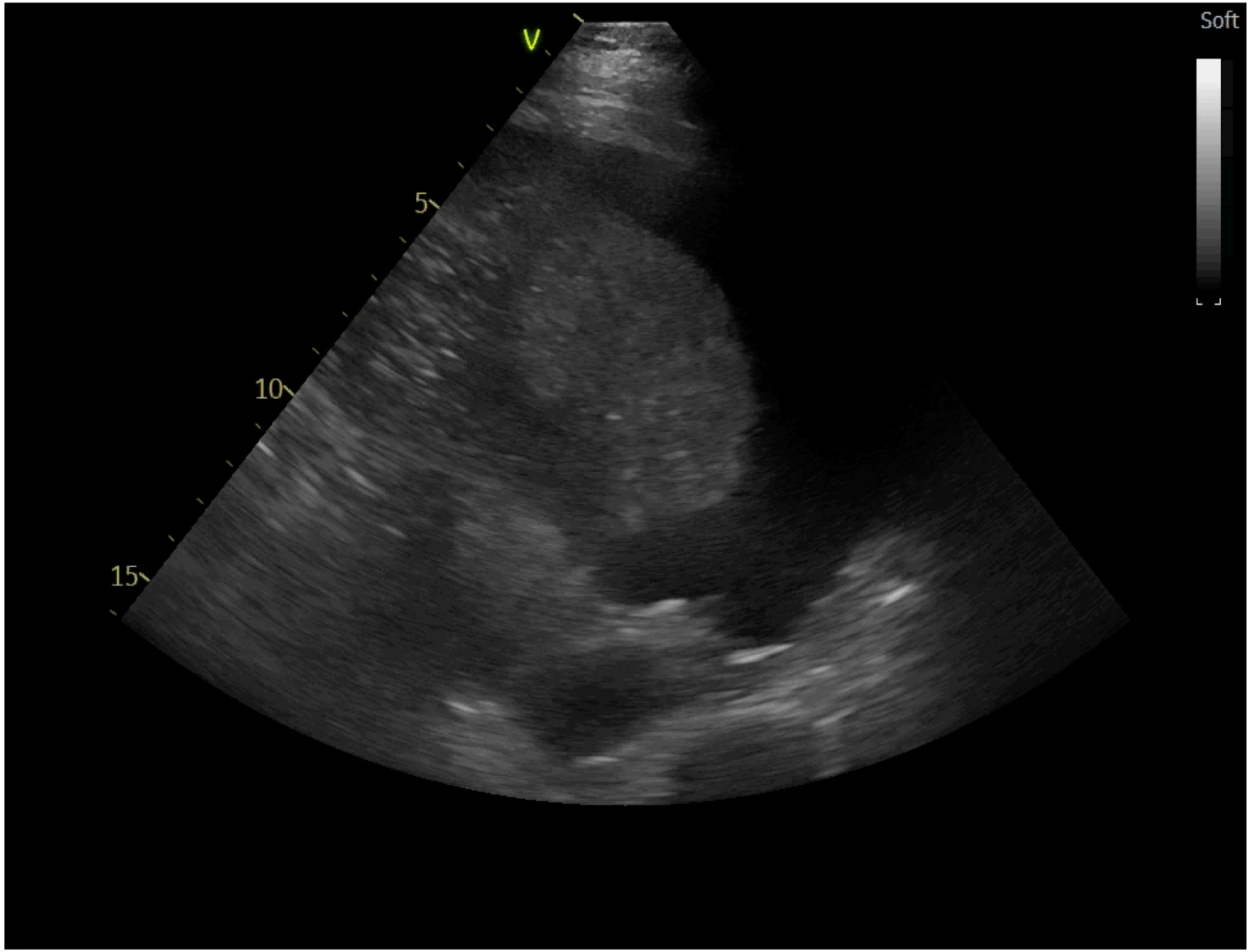



Płyn w lewej jamie opłucnej

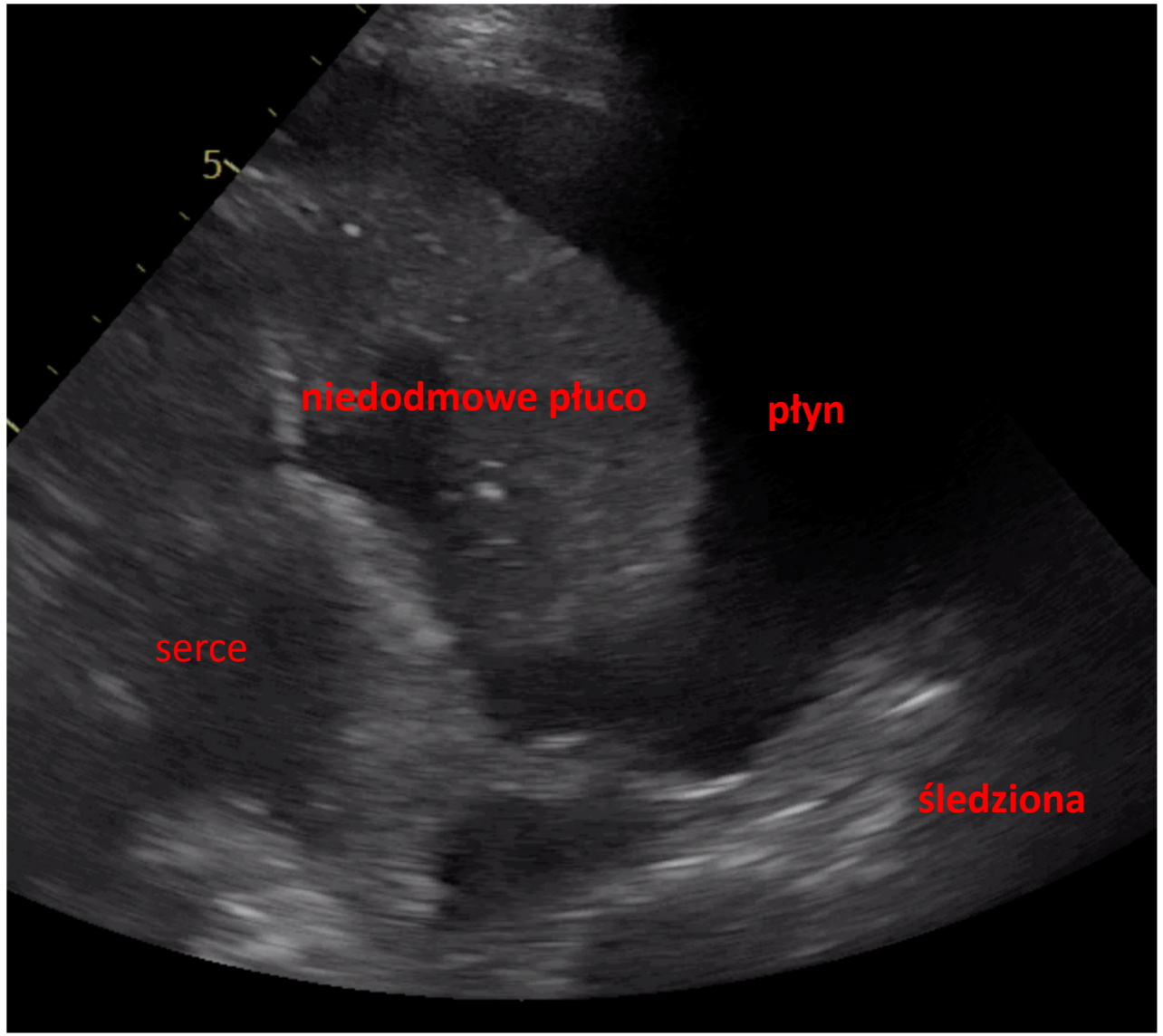



Projekcja nadłonowa w osi strzałkowej

Punkty orientacyjne



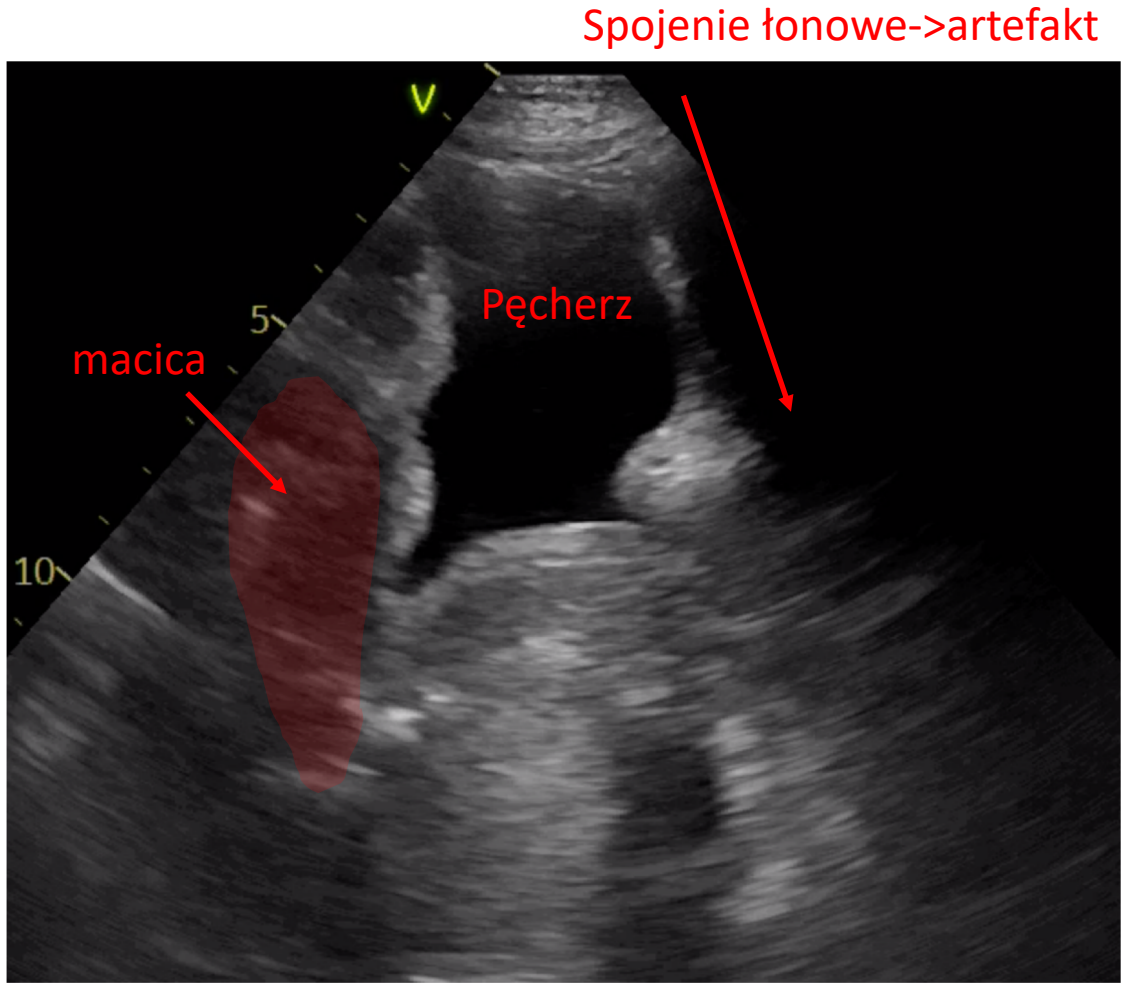

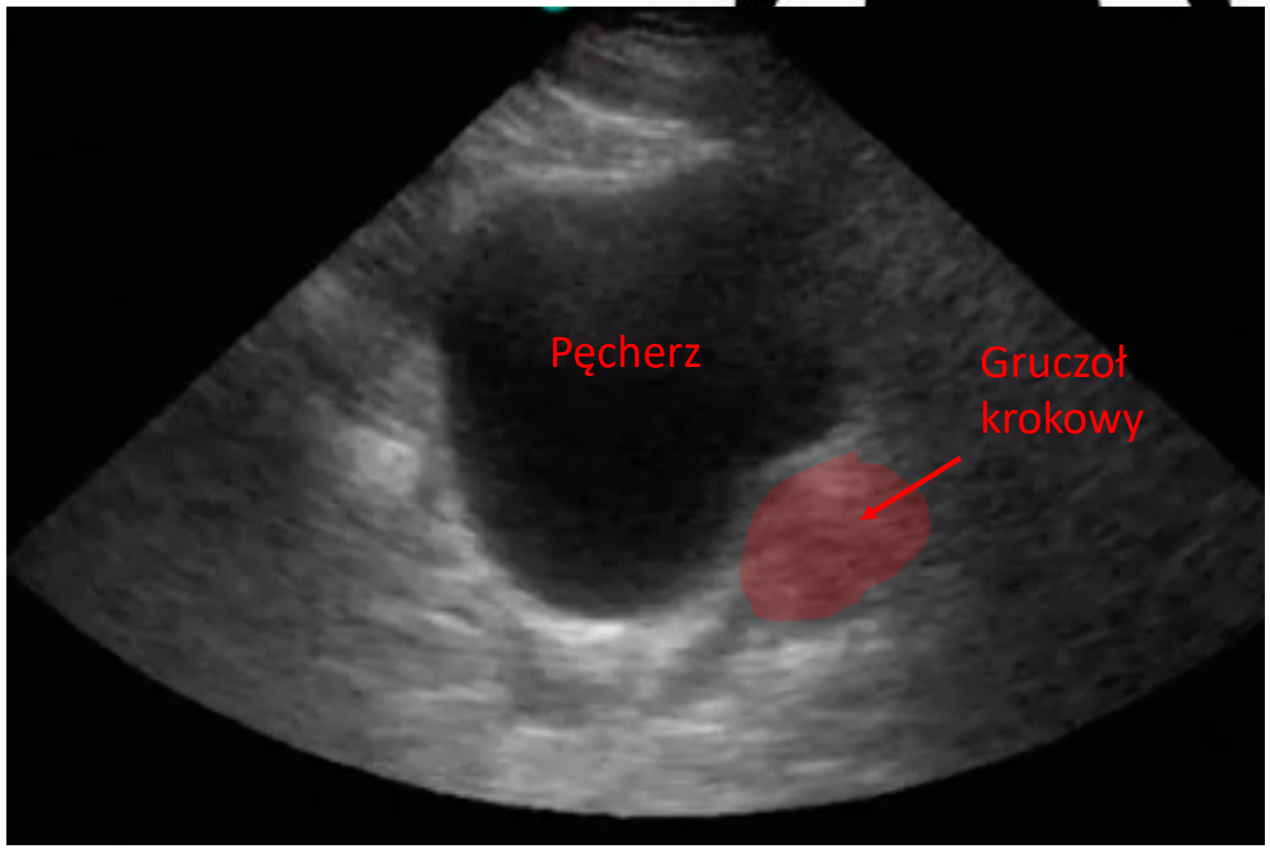

Projekcja nadłonowa w osi strzałkowej

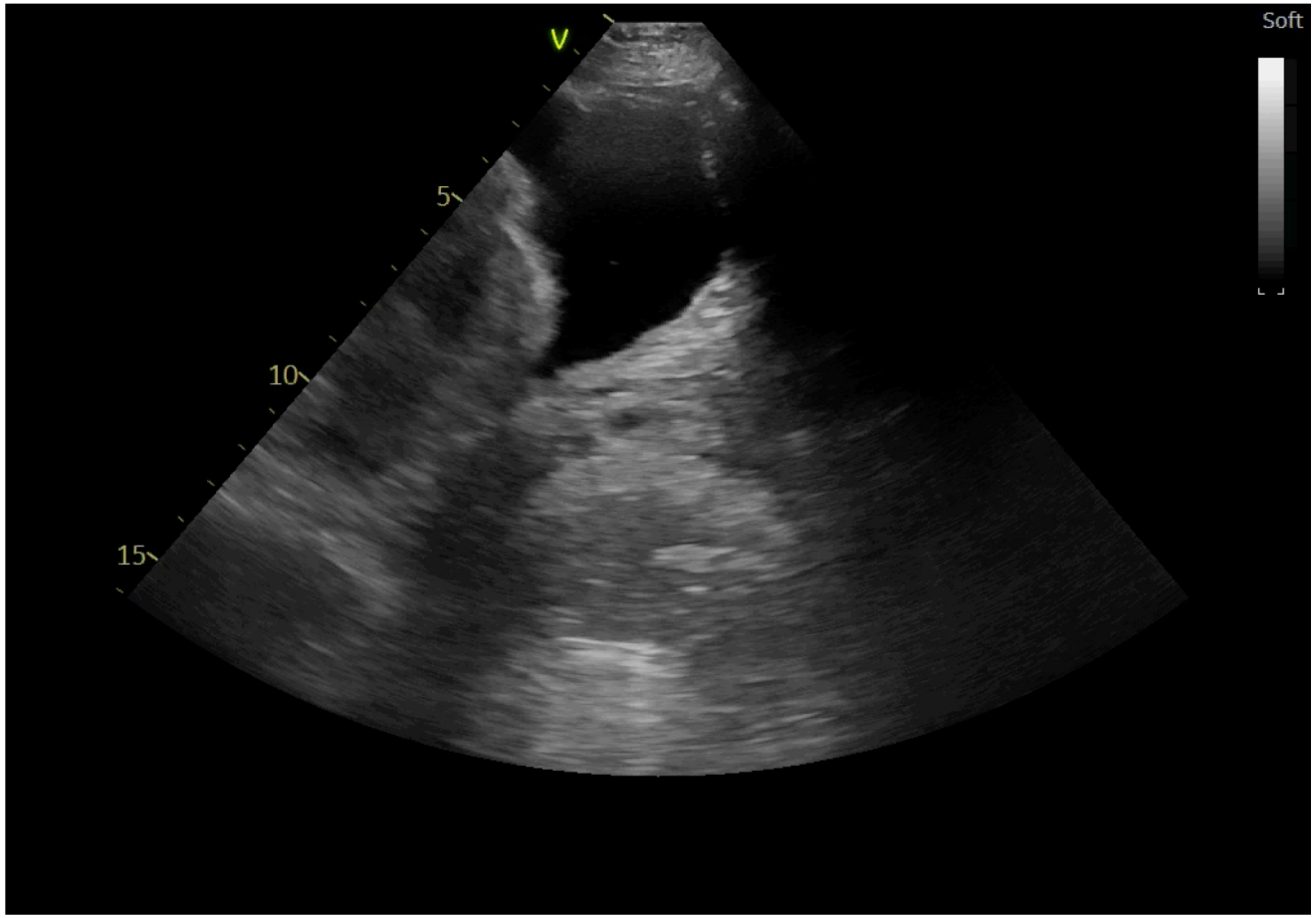

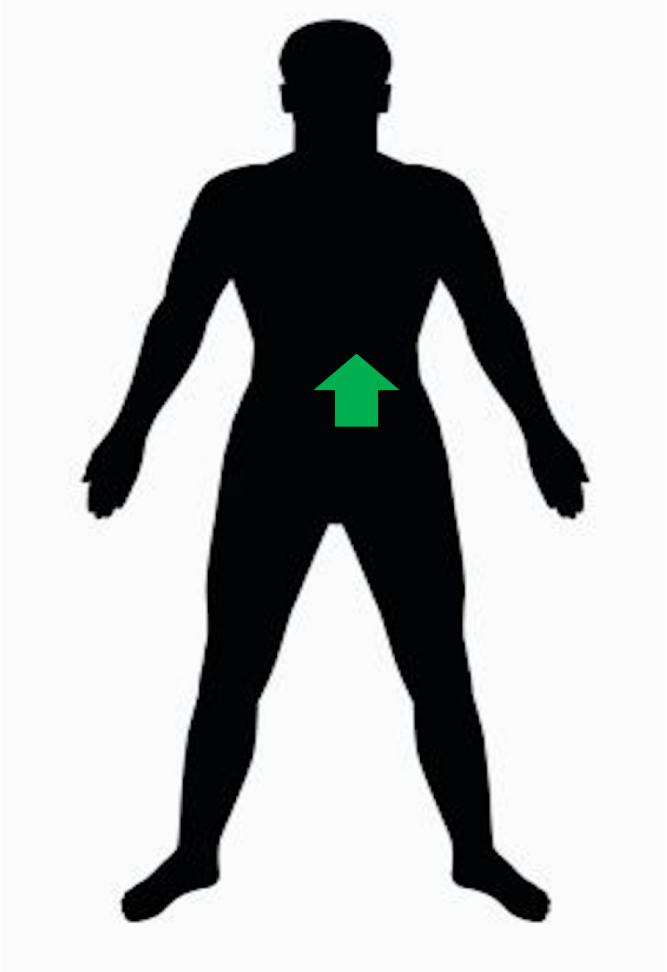

Projekcja nadłonowa w osi strzałkowej

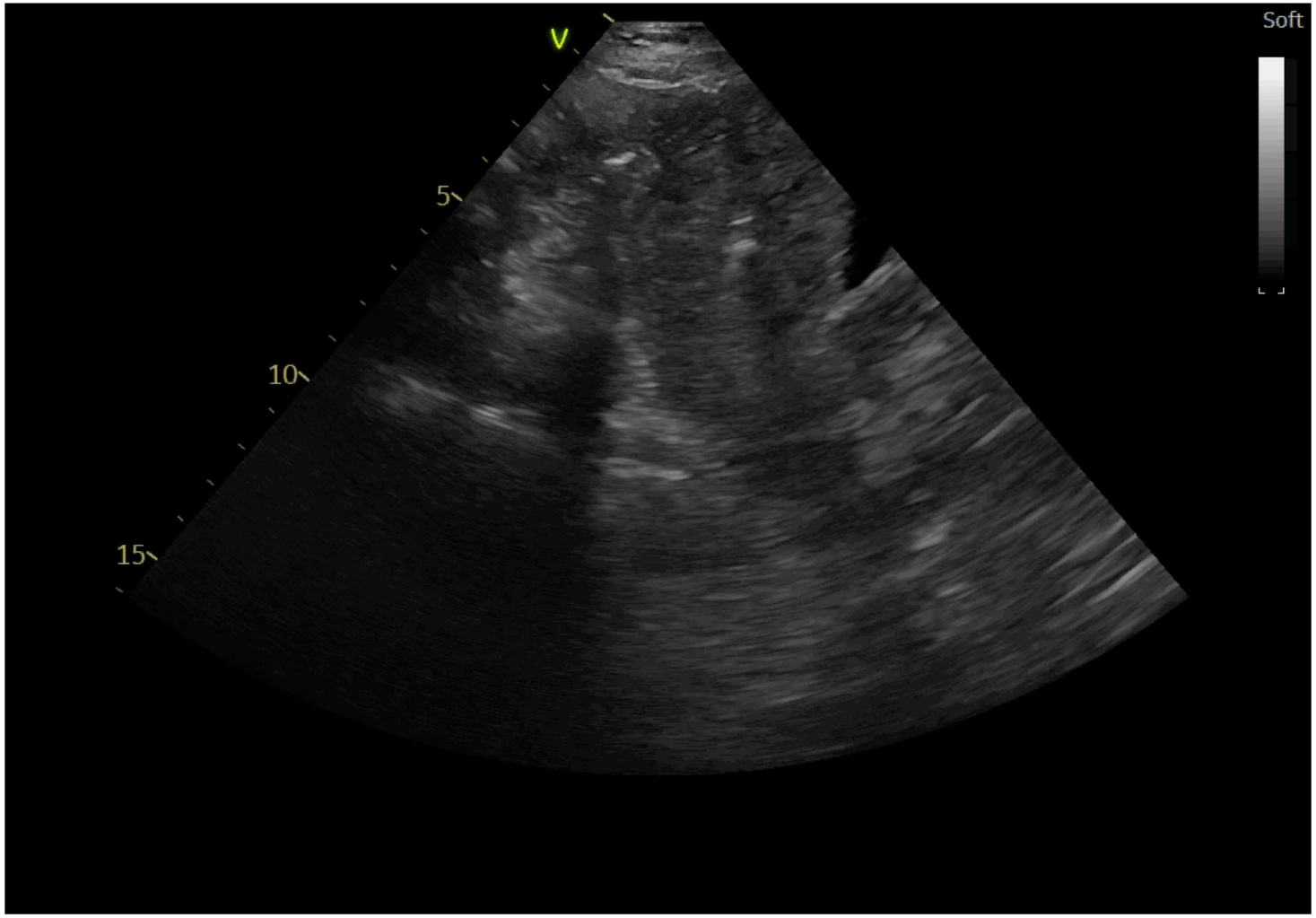

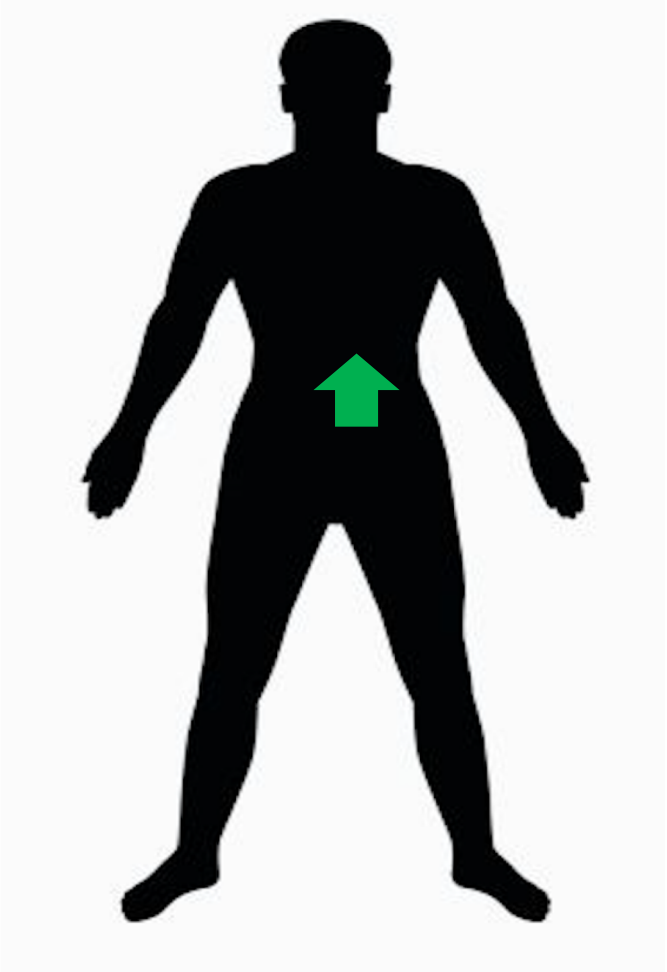

Projekcja nadłonowa w osi poprzecznej

Punkty orientacyjne

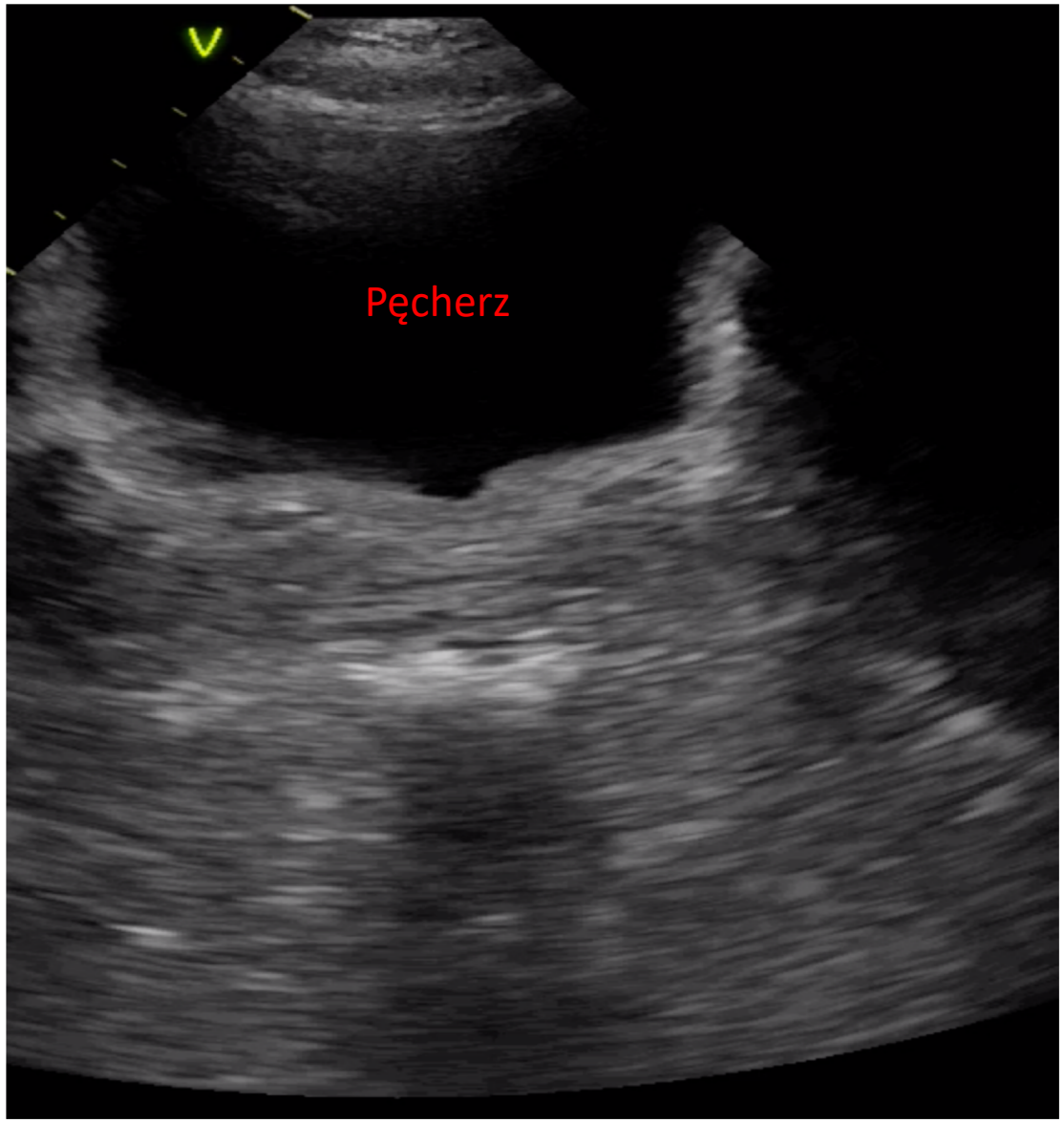

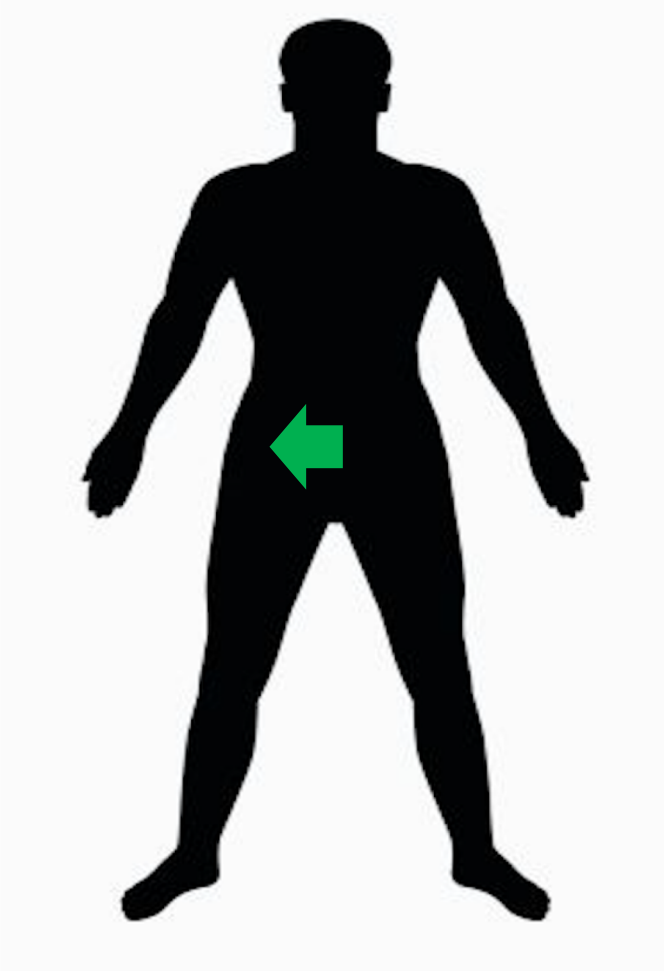

Nieprawidłowa projekcja nadłonowa

WOLNY PŁYN !!!

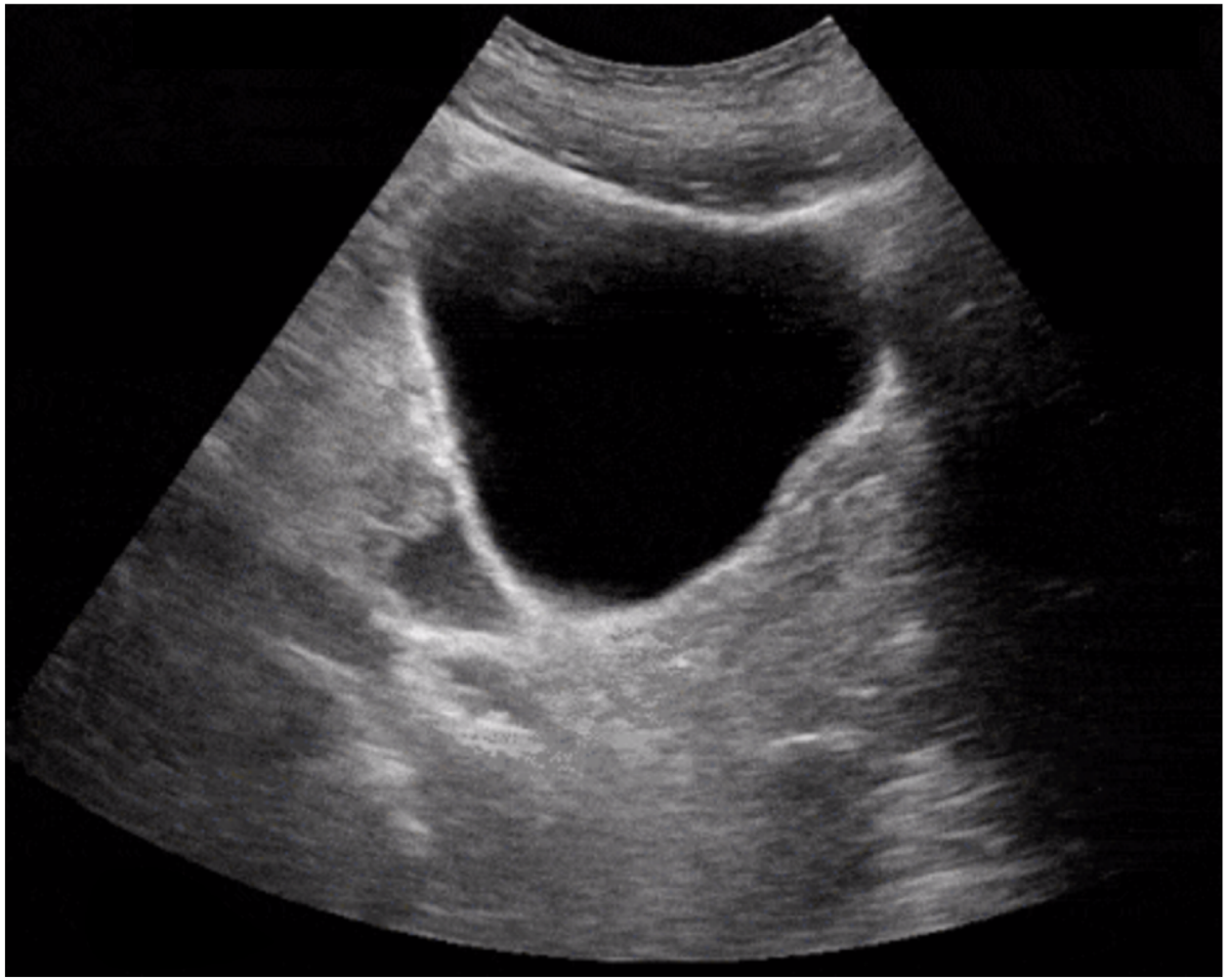

Postępowanie

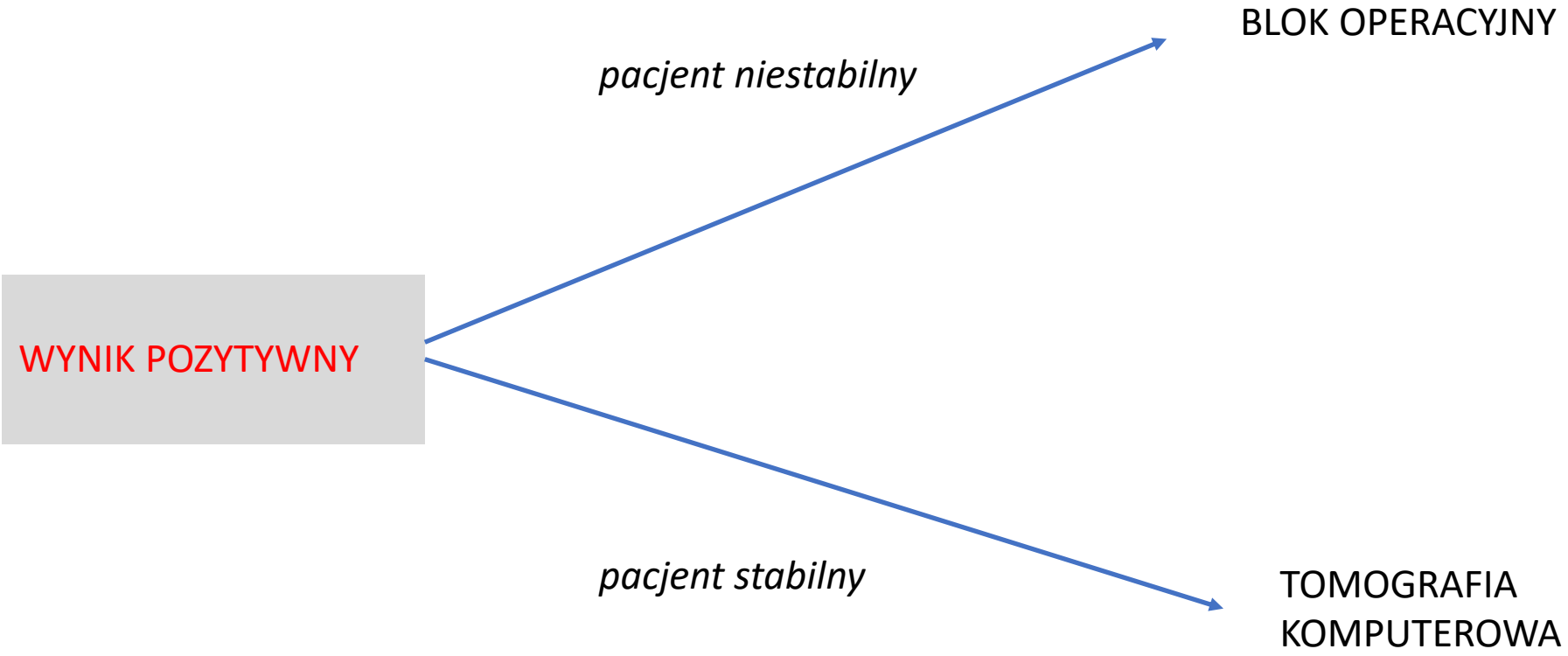

Rozycki GS J Trauma 1996

Pułapki
Wyniki fałszywie dodatnie !!!

- wodobrzusze
- pacjent leczony dializą otrzewnowa
- płat wątroby nad śledzioną
- wypełniony żołądek
- zapalenia jelit
- Wkładka wewnątrzmaciczna

Pułapki

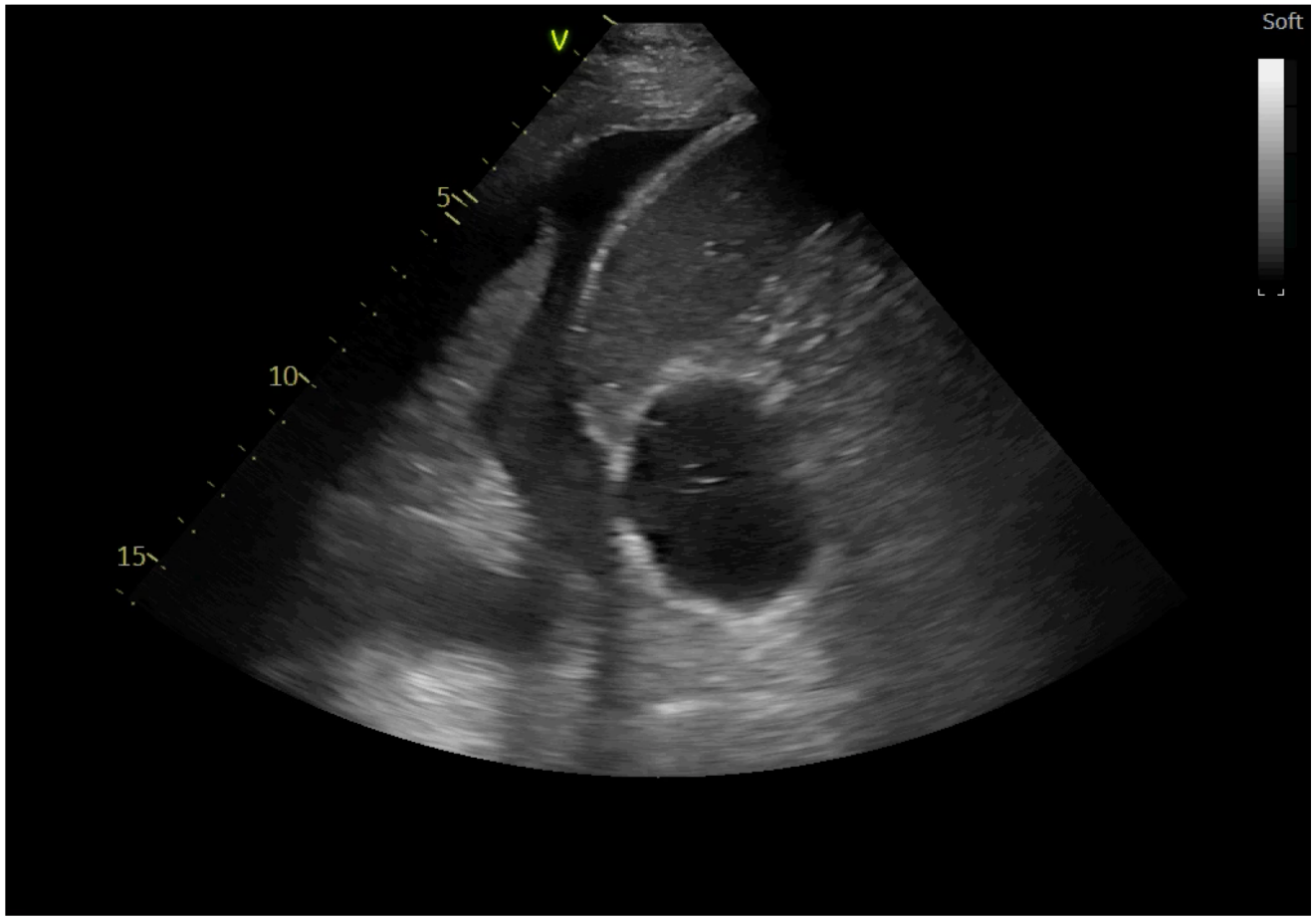

Pułapki

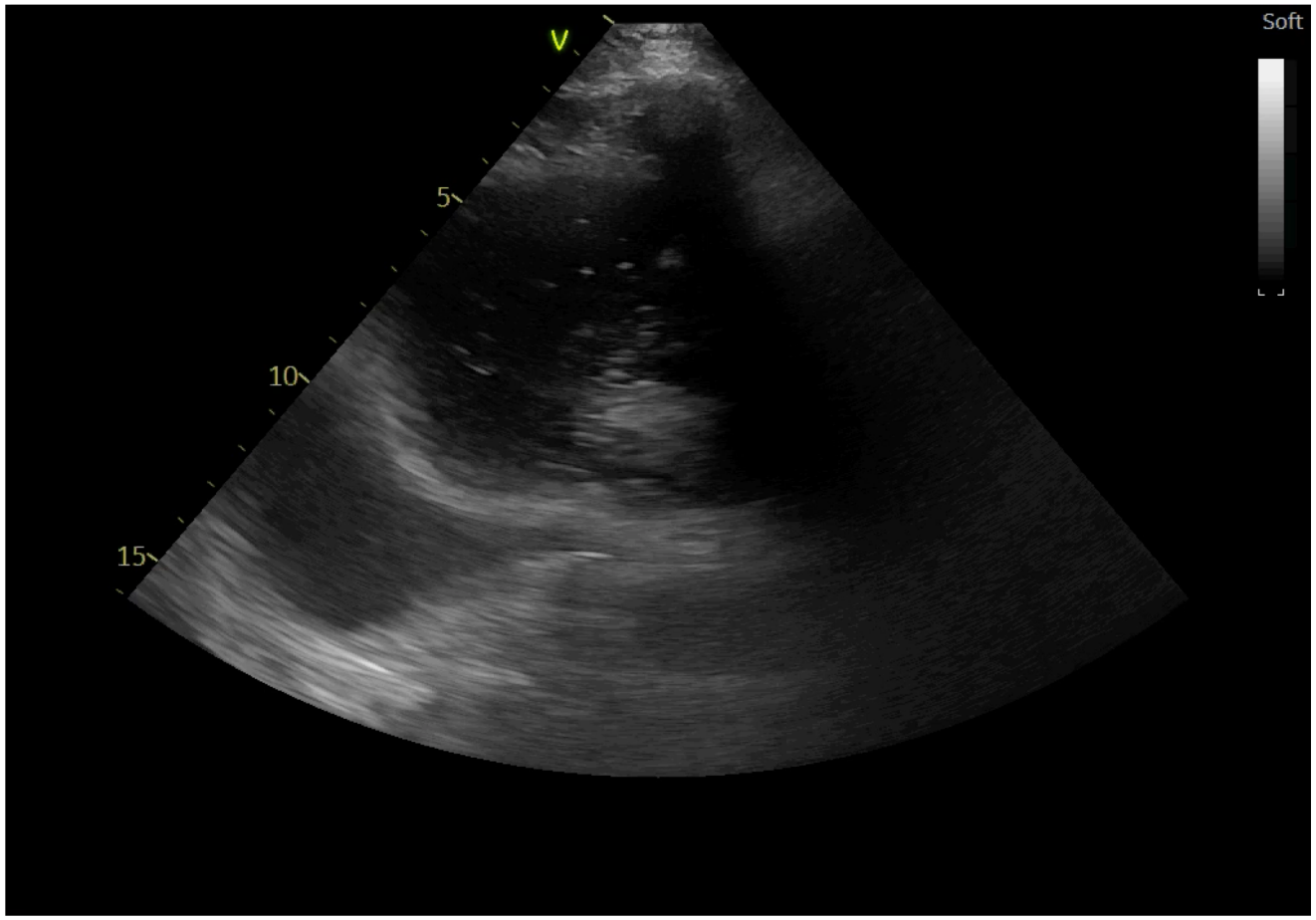

Pułapki

Pułapki

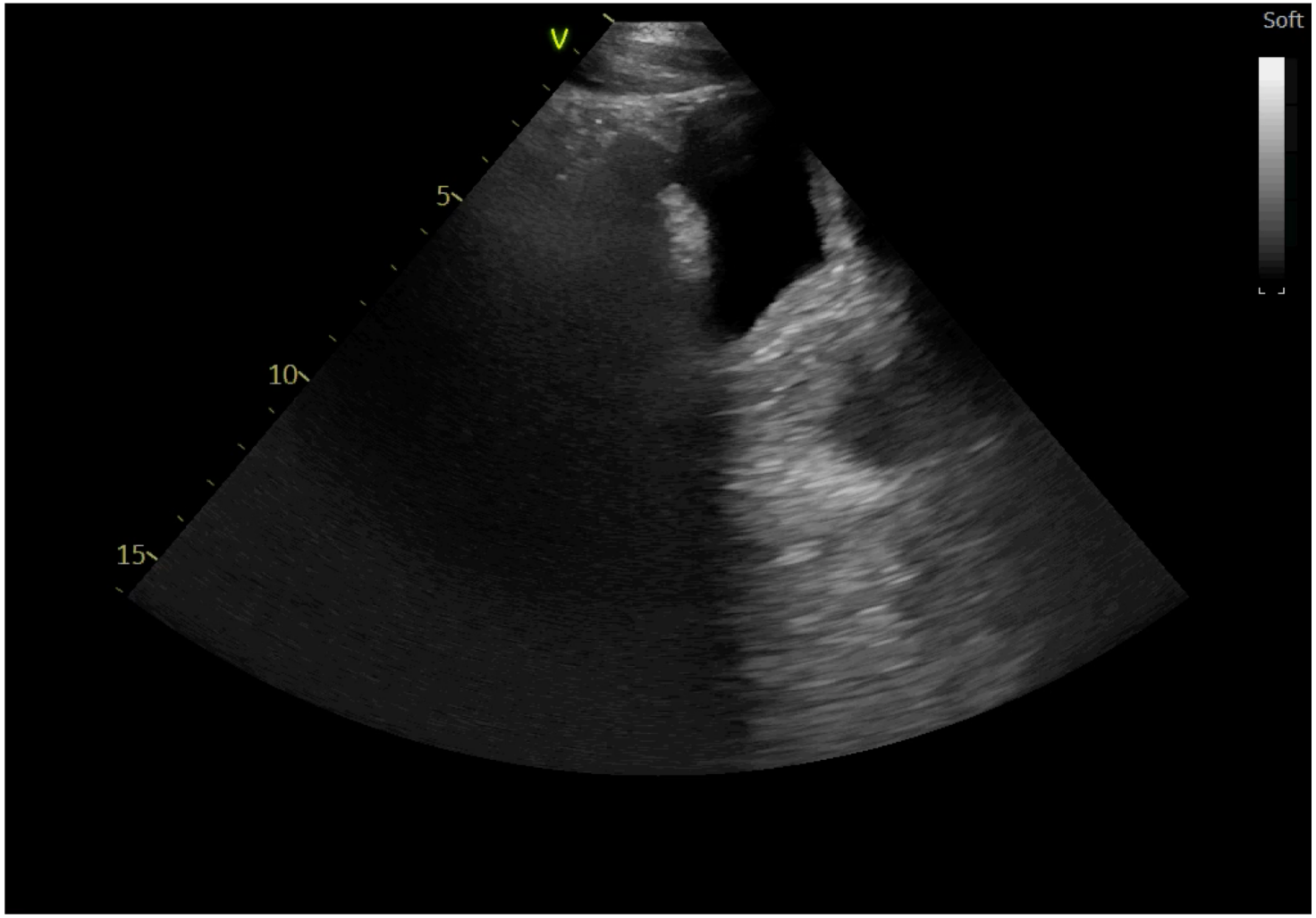

Pułapki

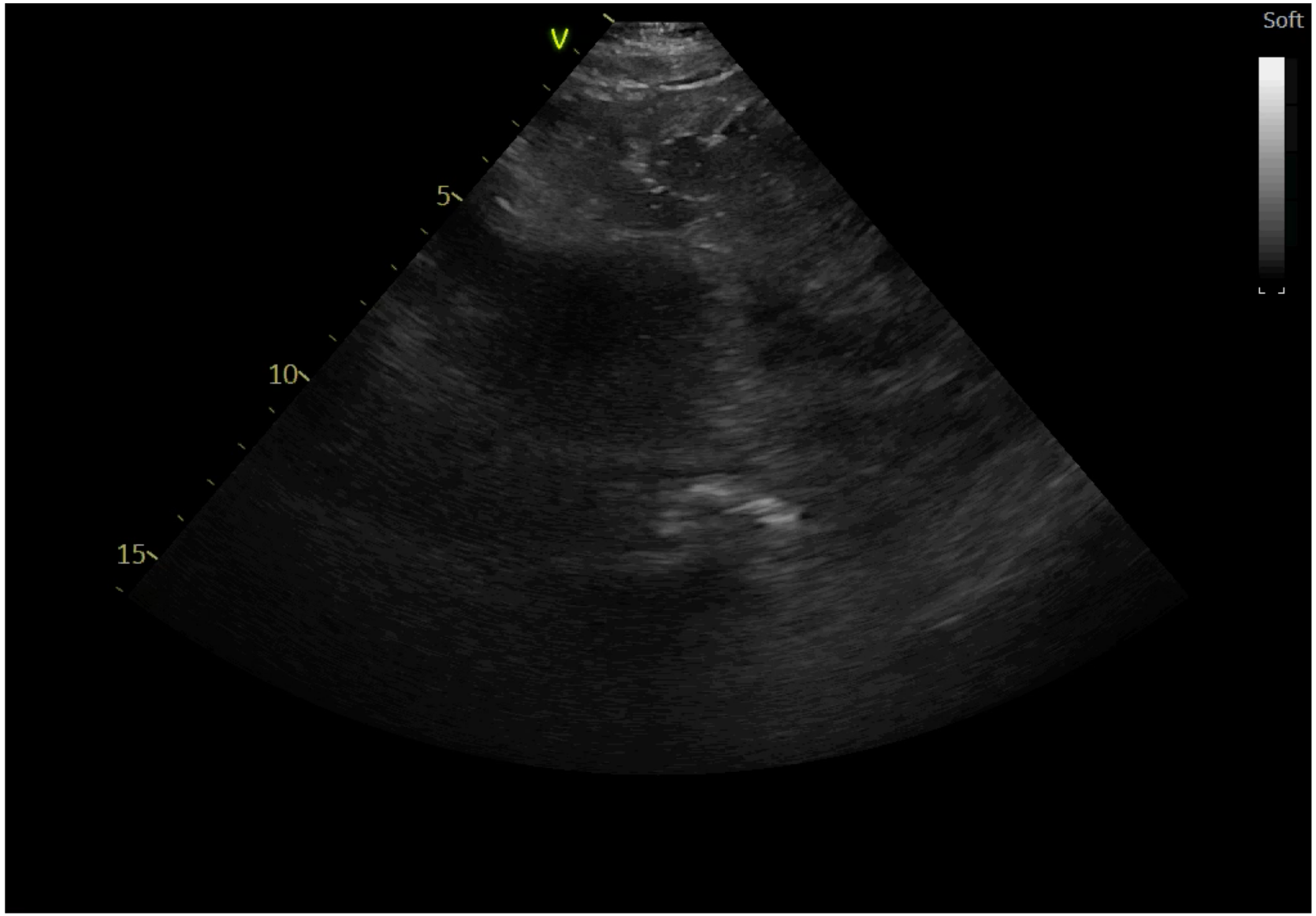

WYNIK NEGATYWNY

Brak płynu $\neq$ nie oznacza braku obrażeń i konieczności interwencji

WYNIK NEGATYWNY

- Seryjne badania FAST
- Tomografia komputerowa
- „Druga opinia”
- Inne badania

Wyniki fałszywie ujemne

- Niezauważanie płynu w miednicy ukrytego za gazem jelitowym
- Krwiak może być pomylony z prawidłową tkanką